A TOXINA BOTULÍNICA TIPO A NO TRATAMENTO DE ESPASMOS HEMIFACIAL.

José Francisco da Silva[1]

Juliana Pedrosa Sarmento[2]

RESUMO

Esta revisão bibliográfica integrativa exploratória tem como objetivo mostrar os benefícios da toxina botulínica tipo A no tratamento do espasmo hemifacial, uma doença de baixa incidência, mas com efeitos limitantes para as atividades triviais dos que são acometidos. A doença é causada pela compressão do nervo facial por uma artéria comprometendo os movimentos dos músculos faciais ao limitar os sinais nervosos. O espasmo hemifacial, uma vez não tratado, pode trazer graves consequências físicas e emocionais, levando a pessoa a uma possível depressão, salientando que a falta de controlo emocional acaba por acentuar os efeitos da doença. A solução para o espasmo hemifacial é a cirurgia para descomprimir o nervo; contudo, algumas pessoas, mesmo por razões anatômicas, não podem submeter-se a tal procedimento, restando-lhes apenas para elas o tratamento dos sintomas. Os medicamentos até agora disponíveis e indicados para profilaxia revelaram-se ineficazes para a maioria daqueles que os utilizaram, restando para estes pacientes e mesmo para aqueles que serão operados em algum momento, o uso da toxina botulínica tipo A, esta mostrou ser eficaz, e o que se pode entender a partir do descrito neste artigo trará a você esta convicção e confiança sobre o uso da toxina botulínica tipo A, para utilizá-la, indicá-la, ou manipulá-la para tal fim, sabendo que, todos os estudos a colocam como a primeira escolha para o tratamento dos sintomas do espasmo hemifacial.

Palavras-chave: *Clostridium* Botulinum, toxina botulínica tipo A, Espasmo hemifacial.

ABSTRACT

This exploratory integrative bibliographical review aims to show the benefits of botulinum toxin type A in the treatment of hemifacial spasm, a disease of low incidence but with limiting effects for trivial activities of those who are affected. The disease is caused by compression of the facial nerve by an artery, compromising the movements of the facial muscles by limiting nerve signals. Hemifacial spasm, once untreated, can bring serious physical and emotional consequences, leading the person to possible depression, pointing out that lack of emotional control ends up accentuating the effects of the disease. The solution for hemifacial spasm is surgery to decompress the nerve; however, some people, even for anatomical reasons, cannot undergo such a procedure, leaving only the treatment of symptoms to them. The drugs so far available and indicated for prophylaxis have proved ineffective for most of those who have used them, leaving for these patients and even for those who will be operated on at some point, the use of botulinum toxin type A, which has

[1] Graduando do curso de Farmácia da Universidade Católica de Vitória josedasilvaicm@hotmail.com.
[2] Biomédica, Especialista em Estética Avançada, juliana.sarmento@souunisales.com.br.

been shown to be effective, and what can be understood from what is described in this article will bring you this conviction and confidence about the use of botulinum toxin type A, to use it, to indicate it, or to manipulate it for this purpose, knowing that all the studies place it as the first choice for the treatment of the symptoms of hemifacial spasm.

Keywords Clostridium Botulinum, botulinum toxin type A, hemifacial spasm*.*

1. INTRODUÇÃO

Espasmos hemifaciais (EH) é uma patologia caracterizada pelos movimentos involuntários, indolores, intermitentes e arrítmicos, tônico clônicos dos músculos envolvidos na formação das expressões faciais (SALLES et al.,2015).

Estudos mostram que as mulheres são muito mais acometidas que os homens e geralmente a partir dos 50 anos, embora tenha tido uma vida sem qualquer queixa anteriores a manifestação do EH, os EH costumam serem unilaterais, porém é comum encontrar casos bilaterais da enfermidade em estudos com grande número de avaliados, suas manifestações independem de o paciente estar ou não dormindo (EROL; AYDIN, 2016).

O EH é classificado entre primário e secundário, sendo os dois originários do acometimento do nervo conhecido como sétimo par craniano, responsável por parte de inervação dos músculos da face. O EH primário ocorre em função da compressão do nervo na zona de saída, segundo o descrito uma alça arterial é responsável por esse evento, o EH secundário dar-se pela formação de tumores ou lesões que deixe como consequência algum trauma ao nervo podendo ser este trauma infeccioso ou não (PANDEY, 2018).

As causas do EH se distinguem umas das outras, porém as consequências serão as mesmas, pois ambas trazem uma limitação no carreamento do neurônio motor por desaferentação seja ela periférica ou central, trazendo ainda alterações corticais ou subcorticais ao paciente (DA SILVA MARTINS et al., 2017).

Para Chen et al. (2021). Entendendo que o EH fala de um problema onde o rosto é a região afetada, não há como não pensar na parte estética, uma vez que o EH traz alterações para a funcionalidade de musculaturas responsável pela formação de expreções importantes ao paciente no dia a dia, e isso por si só traz dificuldades sociais devido à baixa autoestima do acometido por tal problema.

Barbosa (2019) fala a respeito de que pacientes portadores desse problema uma fez submetido a pressões psicológicas, ansiedades, depressão e outras, mostram uma progressão do EH, isso independentemente das condições psíquicas do paciente portador da patologia.

Segundo descreve Zhong et al. (2020), pessoas portadoras de EH, são altamente impactadas mentalmente, podendo apresentar transtornos de humor, fisicamente trazem limitações quanto ao olhar, problemas relacionados até a própria fala dificuldade na realização de determinadas tarefas, ocasionando também dificuldades de vivência social para o paciente.

A toxina botulínica tipo A (TBA) foi introduzida para tratamentos do EH devido a facilidade de manuseio que ela oferece, não invasibilidade, grande eficiência na paralisia acompanhada desejada e reversível da TBA, baixíssima complexidade no

manuseio, poucos efeitos laterais, quando há são reversíveis, pontuando apenas que pelo fato de ser reversível há prazo de validade para o efeito causado, sendo necessário novas aplicações para que o paciente continue a ter benefícios, e aqui entra um agravante que pode ser o preço que muitas vezes o paciente não tem disponível para tratamento, (SERRERA-FIGALLO et al., 2020).

A toxina tem como função bloquear a liberação da acetilcolina, uma vez que ela causa esse bloqueio nos terminais nervosos, não propagaram sinais, causando assim a paralisia daquela área contemplada pelas aplicações (HO et al., 2019).

Os cuidados para tal manuseio é indispensável, requer conhecimento de anatomia facial, da toxina botulínica em si, conhecimento de diluição e preparo da mesma, para que os efeitos sejam benéficos e não um agravante a mais para o paciente que já traz consigo transtornos graves, sabe-se que, se a TBA for aplicada em músculos não alvos do tratamento, causará paralisia em áreas não desejadas (PERUZINI et al., 2018).

Por estas razões apresentadas, esta revisão bibliográfica integrativa exploratória tem como objetivo trazer informações relevantes ao tratamento do EH, apresentando assim a eficácia da TB como uma alternativa segura para o tratamento a pacientes portadores dessa patologia.

2. REFERENCIAL TEÓRICO

2.1 HISTÓRIA DA TOXINA BOTULÍNICA

A bactéria produtora da toxina Botulínica é denominada Clostridium *Botulinum,* o botulismo, é em função da TB, esta age nos terminais nervosos impedindo a liberação da acetilcolina responsável pelo movimento de contração muscular (GOUVEIA; FERREIRA; SOBRINHO, 2020).

O botulismo doença causada pela toxina do *C. botulinium* age na musculatura do sistema respiratório, levando o organismo a uma deficiência respiratória, o que poderá levar a morte caso não tenha uma intervenção via ventilação mecânica, situação que só é possível mediante a um diagnóstico preciso da contaminação adquirida a tempo de tal reação (MARQUES, 2014).

As primeiras referencias da bactéria Clostridium *botulinum* datam do século XVII, época em que ela vai ficar conhecida, pela quantidade de pessoas que matou em toda a Europa, a ingestão de alimentos contaminados pelo bacilo *C. botulinum* foi a causa das mortes e isso se deu em função da falta de higiene, pobreza extrema da população, negligência sanitária na formulação e conservação dos alimentos e outros (TING; FREIMAN, 2004); (PANICKER; MUTHANE, 2003).

Ainda segundo Ting, Freiman, (2004); Panicker, Muthane, (2003), A origem da palavra “botulos” vem do latim e é o mesmo que salsicha e foi assim designado pelo fato da contaminação ter vindo em função da ingestão de salsicha contaminada descoberta feita na época pelo físico alemão Justinius Kemer, fato que deu início a uma busca por novas tecnologias na área alimentícia, principalmente no que diz respeito aos cuidados com enlatados.

Segundo descreveram Pires, Nader, Godoi, (2021) pode se perceber a linha do tempo quanto do surgimento do Clostridium *Botulinum* até a toxina botulínica tipo A hoje usada para a aplicação dos mais variados tratamentos na área da saúde, desde

os estudos iniciados por Muller 1786 até a regularização pela Food and Drug Administration (FDA) e posteriormente também aceita no Brasil e em outros 49 países, ela passa por fases complicadas quanto a principal destinação do seu uso.

Durante a segunda guerra mundial usaram a TB como arma química, por se tratar de uma toxina de grau de letalidade altíssimo, a princípio o Japão depois Estados Unidos, há suspeitas não confirmadas de que a Alemanha usou como arma química,

o Iraque chegou a publicar que tinha feito mais de 19000 litros de concentrado da TB. Sempre houve uma curiosidade e até uma busca incessante do homem pelo domínio de determinados derivados de natureza animal e vegetal com finalidades espúrias (SPOSITO, 2009).

Para Marques (2014) há uma mudança histórica sem precedentes com relação ao uso da TB isso referente a exploração do seu poder de gerar tanto a morte como favorecer a vida, quando ela passa de ser usada como um veneno para ser usada como algo que levará benefícios a quem dela fizer uso de maneira adequado.

2.2 TIPOS DE TOXINA BOTULÍNICA

Os traços genéticos e fenotípicos das bactérias são responsáveis pelas diferentes toxinas encontradas, sendo estas categorizadas em grupos distintos a partir de seu sorotipo. As propriedades sorológicas é o que as distinguirá muito embora todas tenham atividades farmacológicas determinados grupos serão conhecidos e relacionados pela sua potência. Grupo 1 é formados pelas toxinas botulínicas A, B e F; Grupo 2, toxinas botulínicas B e E; Grupo 3, toxinas botulínicas C e D; Grupo 4, toxina botulínica G e H, (SILVA, 2009).

A toxina botulínica tipo A confere bons resultados e duração ao tratamento garantindo assim sucesso em sua utilização nos procedimentos estéticos, distonias faciais e afins, porém não é o único metabolito utilizado nos procedimentos, nem o único advindo da bactéria Clostridium *botulinum*, há referência na literatura de pelo menos 8 sorotipos sendo eles A a H (A, B, C1, C2, D, E, F, G e H) os tipos A e B são mais utilizados (RIBEIRO *et al*., 2014)

Apenas dois tipos estão disponíveis no mercado para serem administradas a pacientes os sorotipos TB-A e TB-B, as marcas liberadas pela Anvisa da TB-A são: Botox®, (O*nabotulinumtoxinA*, Xeomin® (*IncobotulinumtoxinA)* Dispot® (*AbobotulinumtoxinA*) e Botulift® a primeira indicação com finalidades terapêuticas foi liberada pela FDA para tratamento de estrabismo, blefarospasmo e espasmo hemifacial, no entanto somente os sorotipos TB-A foram liberados, comercialmente só após o ano de 1991 a TB-A ficou conhecida o laboratório Allergan adquiriu o direito de poder fabricá-la e a lançou com o nome comercial Botox . A TB-B é apresentada na marca Myobloc® (Ellan Pharmaceuticals) (SILVA, 2009); (METELO, 2014).

2.3 TOXINA BOTULÍNICA TIPO A

Depois de sua aprovação em 1989 a toxina Botulínica tipo A foi aplicada no tratamento de estrabismo, a percepção dos efeitos causados e a dinâmica dela nos músculos, sua capacidade de denervação, facilidade de manuseio e acesso a TBA foi o que despertou a atenção dos cientistas para ampliação do uso da mesma aplicando-a para outros tratamentos (LACORDIA, JANUÁRIO e PEREIRA, 2011).

Segundo Metelo, (2014) somente no ano 2000 a FDA concedeu liberação rara o uso da TB-B, também com finalidades terapêuticas, tratamento da distonia cervical. O laboratório responsável pelo lançamento foi o Elan Pharmaceuticals *a marca comercial é o* Myobloc®

A TBA não vem pronta para uso, normalmente ela é comercialmente oferecida em concentrações de 100U em 2ml que precisão serem diluídas, isso ficando a cargo do administrador da dose que a faz com base na estrutura muscular a ser trabalhada e a patologia a ser tratada. As diluições são feitas utilizando soro fisiológico 0,9% e geralmente para se trabalhar doses precisas utilizam seringas de 1ml (GOUVEIA, 2021).

2.4 MECANISMO DE AÇÃO

A toxina botulínica muda todo o processo fisiológico da comunicação entre as fibras nervosas e musculares, há indícios de que a cadeia pesada é responsável pela ligação da TBA nas terminações nervosas visto se tratar de uma estrutura neurotrópica, esta ligação acontece nos terminais colinérgicos pré-sinápticos. (METELO, 2014)

A TBA chega ao seu sítio de ação por endocitose e depende do pH regulado em 5,5 para poder desenvolver a mudança na molécula para que possa ocorrer a migração do endosoma para o citosoma, (SPOSITO, 2004).

O terminal da placa motora é a região de acoplamento da TBA após sua introdução no terminal nervoso a cadeia leve da molécula fica disponível no citoplasma onde trabalhará para alterar as proteínas do complexo SNARE impedindo a liberação da acetilcolina, reduzindo assim o processo de contração como resultado de uma denervação química, (SPOSITO, 2004).

Segundo Pires, Nader, Godoi, (2021) após administração da toxina botulínica via intramuscular ela se liga nos receptores terminais dos nervos motores, a paralisia do musculo se dá em função da inibição do neurotransmissor produzido no sistema nervoso, na falta da acetilcolina o musculo não consegue fazer contato com os terminais nervosos, processo que perdura até reposição feita pelo organismo de novos receptores para acetilcolina.

O processo de bloqueio na junção neuromuscular ele não é definitivo, após o ocorrido o organismo responde a essa ação da TBA buscando restabelecer o processo de comunicações comum a região afetada, esse fato inicia de dois a três meses após a aplicação e se restabelece em torno de 120 dias depois, onde brotamentos na superfície muscular foram criadas favorecendo assim que as terminações nervosas voltem ao seu estado original. (SPOSITO, 2009)

2.5 REAÇÕES ADVERSAS

Cuidados essenciais para o sucesso da terapia com a TBA gira em torno de armazenamento adequado e manipulação do produto. Tem se notificado problemas relacionados a uso da TBA, embora sejam eles considerados transitórios e de pequena relevância, é necessário conhecê-lo e se falar a respeito das possibilidades junto ao paciente, para evitar as frustrações relacionadas aos eventos transitórias da TBA, que possivelmente ocorrerá durante o tratamento resguardando assim o

profissional de eventuais responsabilizações por algo praticamente previsto em função da terapia aplicada (ALCOLEA, 2011).

Segundo descreve Sposito, (2009), qualquer evento resultante de efeito colateral, não será bem recebido pelo paciente, uma vez que ele busca satisfação e melhora a partir do tratamento e não efeitos indesejáveis.

O fato de a TBA ser administrada através de inoculação já expõe o paciente a reações, embora que leves e momentâneas. A agulha causa um trauma no local, comum a forma de aplicação, em decorrência do trauma poderá haver eritema ou edema como resultado, é verdade que isso é relativo à quantidade de doses administradas, o tamanho da dose e ainda a individualidade de cada paciente deverá ser observada, porque as reações podem ser diferentes de acordo com as características de cada um (SPOSITO, 2004).

Em Pacientes mais idosos, é comum a manifestação do edema pela manhã do dia seguinte a aplicação, e a flacidez em função da idade favorece esse evento, porém o desaparecimento é de forma natural e sem a necessidade de outros tipos de intervenções medicamentosas, à medida que o tempo passa há a diminuição do evento adverso. Dor na execução de determinadas tarefas ou expressões, bem como a acomodação visual para os mais velhos, ou alguém que tenha sensibilidade a luz, ou um simples levantar de sobrancelha é um evento comum pós aplicação da TBA (SPOSITO, 2004).

2.6 IMUNOGENICIDADE DA TOXINA BOTULÍNICA

Segundo observou Naumann et al., (2013) os estudos já realizados mostram que os efeitos da terapia realizada com a TBA para alguns diminuem com o passar do tempo e isso devido a uma resposta imune, geralmente os tratamentos são de caráter crônicos e para que se alcancem resultados duradouros e eficiente há a necessidade de se recorrer a aplicações continuadas, visto que os efeitos da TBA são reversíveis.

O sistema imunológico trabalha de forma incansável defendendo o organismo, a verdade é que nesta busca constante por defesa, ele se torna muitas vezes um impeditivo para os benefícios que determinadas moléculas administradas pudessem trazer, isso devido à dificuldade que terá em distinguir em determinadas situações qual molécula é um benefício ou um ataque, isso pode ocorrer a alguns pacientes que se submeta a uso recorrente da TBA DUTTON; FOWLER, (2007).

Para Dutton, (2007) pelo fato de a TBA ser uma molécula de tamanho considerável e imunogenicidade elevada até em virtude de sua origem ser bacteriana, as aplicações recorrentes pode ser fator de risco para a criação de anticorpos, que se oporá ao poder terapêutica da molécula e se tornará o motivo da ineficácia de doses aplicadas posteriores a usos com bons resultados da TBA.

Compreender a imunogenicidade da TBA ajudará a fazer a devida distinção entre uma falha terapêutica em um paciente tolerante ao tratamento ou mesmo uma dose insuficiente ou administrada em local inapropriado, pois o que justificaria a ineficiência do tratamento a um determinado paciente, seria se na primeira aplicação, musculo correto, dose bem avaliada, o indivíduo não respondesse de maneira clinica adequada com resultados esperados, se posterior a tratamentos com resultados positivos o paciente passar a não responder bem a terapia, se faz necessário atentar para o aspecto da imunogenicidade, (NAUMANN et al., 2013).

O fato das marcas comerciais de TBA trazerem na sua formulação a presença de proteínas, humanas ou não, fazendo se aqui referência a albumina isso favorece ainda mais o surgimento de anticorpos, pois são recebidas pelo corpo como um antígeno estranho, favorecendo a criação de anticorpos neutralizantes ou não neutralizantes, sendo os neutralizantes quando em quantidades elevadas responsáveis por dificulta a ligação da TBA nas membranas neurais DUTTON E FOWLER, (2007); NAUMANN *et al*., (2013).

2.7 CONTRAINDICAÇOES A TBA

Há situações em que o uso da TBA é contraindicado, a classificação para esses eventos é categorizada como: relativas e absolutas. As absolutas são: gravidez, fase de aleitamento, alergia ao medicamento ou a um de seus componentes, expectativas não alcançadas com o tratamento e volubilidade emocional. Contraindicações relativas: a não cooperação do paciente para os procedimentos, doenças autoimunes, pessoas que precisam da expressão facial para o dia a dia, síndromes como: esclerose amiotrófica, miastenia, síndrome pós-pólio, e uso de aminoglicosídeos. O desuso dos aminoglicosídeos deve ser feito com pelo menos quatro semanas antes para que não ocorra potencialização da TBA, (SPOSITO, 2004).

2.8 COMPLICAÇÕES DECORRENTES DO USO DA TBA

Algumas complicações foram identificadas ao uso da TBA, estas são apresentadas em três categorias: relativas, raras e descritas. Dor, hematoma, sintomas de gripe, infecções no local da aplicação, impressão de perda das forças e alergias, são complicações conhecidas como relativas, são fáceis de resolver ou serem evitadas. As complicações raras, são: alergia ao medicamento, erupções, acomodação visual dificultada, alteração na transpiração, formação de anticorpos, diplopia e atrofia focal, são complicações que precisam de uma atenção maior, nestes casos o médico deve ser acionado. Complicações descritas são decorrentes do mal uso da TBA, seja falha na técnica, doseamento, diluição e avaliação errada das peculiaridades do paciente, o mais comum é: fraqueza muscular acentuada ou propagada por todo o corpo, expressão alterada, problemas assimétricos, ptose e disfagia, (SPOSITO, 2004).

2.9 TATAMENTO DAS COMPLICAÇÕES

Para Gimenez, (2006), à medida que o uso da TBA for difundido a tendência é que as complicações sejam cada vez mais frequentes, o importante é identificá-las e tratá-las, dando a atenção as individualidades. Não foi identificada complicações de longos prazos ou pelo menos não foram notificadas relacionados ao uso da TBA. É de extrema relevância trabalhar com o termo de consentimento do tratamento e fazer documentação fotográfica da área a ser tratada, estes documentos resguardaram o profissional e o paciente e ajudaram na identificação de eventuais complicações.

Para Sposito, (2004), o uso da antitoxina é uma das formas de resolver alguns problemas advindo da aplicação da TBA, porém deve ser avaliado com cuidado visto os efeitos sistêmicos e imunizantes que ela pode causar, se decidido que será utilizada, o seu uso é local e tem que anteceder a 21 horas da aplicação da TBA.

Quanto a situação de acomodação visual inclusive para os que façam uso de óculos alguns recorre ao uso de lentes por algum tempo até que tenha controle sobre a musculatura extrínseca dos olhos. Edemas pós aplicações tem relação direta com quantidade de líquido aplicado, o que geralmente requer tempo e o desaparecimento é de forma espontânea. Eritemas são facilmente ocultados com o uso de produtos cosméticos para a pele.

3. ESPASMO HEMIFACIAL

O espasmo hemifacial (EH), é caracterizado como um distúrbio nos movimentos de contração, conhecidamente como contrações clônicas e/ou tônicas, são movimentos involuntários, intermitentes, repetitivos, independe da vontade do paciente, e dar-se pela inervação do sétimo par craniano na região muscular periorbital, os movimentos não podem serem controlados de maneira voluntaria e dependendo da tenção psicológica do paciente os movimentos da face se manifestam de maneira exacerbada, (PERUZINI et al., 2018).

Acredita-se que F Schultze em 1875 tenha feito o primeiro relato de EH, quando avaliou um paciente do sexo masculino idade de 56, com movimentos característicos de EH no lado esquerdo da face, na autopsia tiveram conhecimento de um aneurisma arterial gigante, responsável pela compreensão do nervo facial esquerdo (CHAUDHRY; SRIVASTAVA, 2015).

Figura 1: Sinal de Babinski

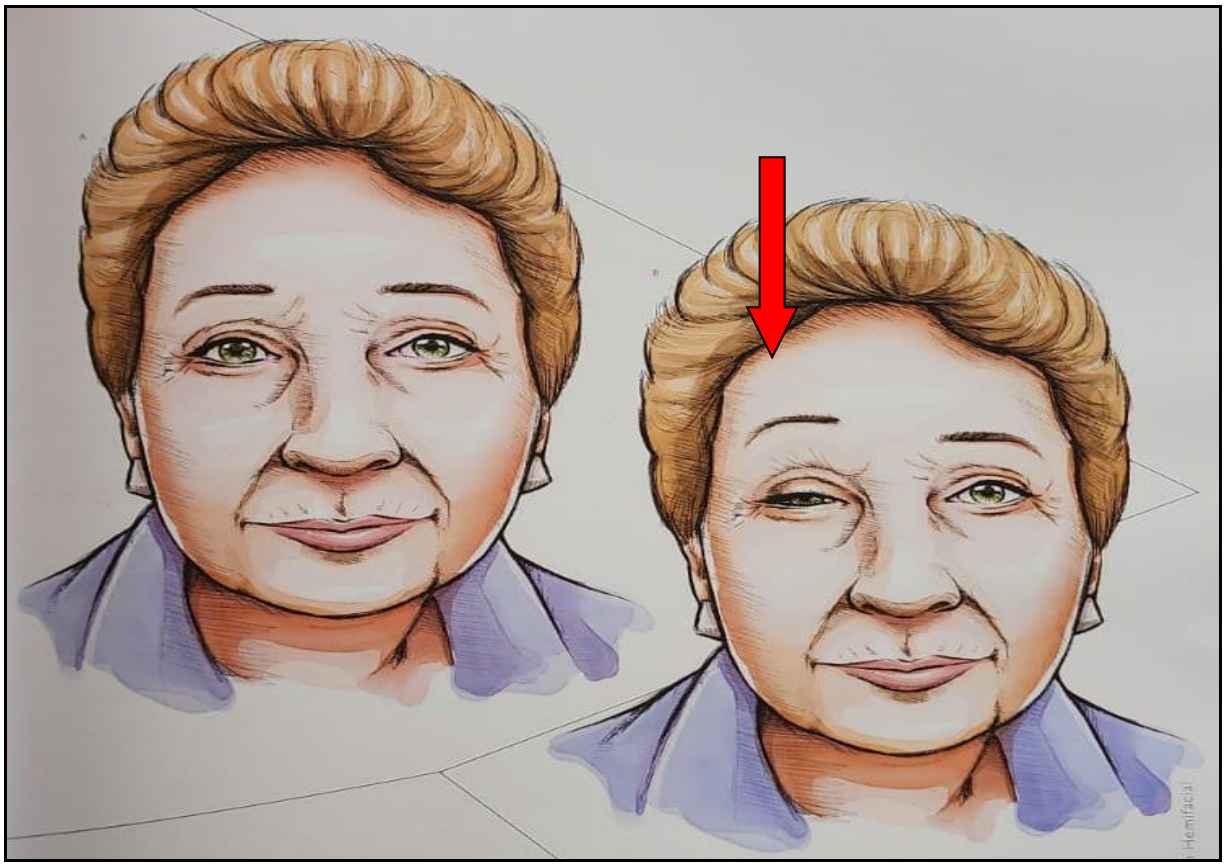

Fonte (LUVISUTO; QUEIROZ, 2019).

O diagnóstico do EH é clínico, onde o paciente é submetido a uma série de exames para diagnostico, Luvisuto e Queiroz (2019), descreve a respeito do teste usado para descobrir se o paciente é portador da patologia, o teste foi denominado Sinal de Babinski, este tem especificidade de 100%, sensibilidade de 86% e confiabilidade de 92%, mesmo quando aplicado por avaliadores diferentes. Na imagem acima em destacado pela seta vermelha, percebe-se o levantamento da sobrancelha mediante fechamento das pálpebras, essa é a forma mais simples de descobrir, e poderá ser confirmada por eletromiografia, tomografia computadorizada e ressonância magnética.

Para Mustafa; Weerden e Mooij (2003), o EH é uma patologia que tem cura, desde que devidamente diagnosticada e tratada com a seriedade que ela exige, os medicamentos orais, não são promissores quanto ao processo de cura, se limitando a tradar alguma dor ou processo inflamatório, contudo não são capazes de trazer uma solução definitiva. Dependendo do grau do EH, primário ou secundário, se faz a opção pelo tratamento, quando a avaliação descarta a necessidade de uma cirurgia, a toxina botulínica, é a forma mais buscada para o tratamento do EH, visto sua eficiência e a não invasibilidade do tratamento.

Para Peruzini et al. (2018), a região de maior contratura muscular é a orbicular, musculatura ao redor dos olhos, contudo há uma progressão dessas contraturas para áreas adjacentes como; região jugal, labial, cervical e outras. Quando se fala de EH é importante ter a noção de que se trata de uma doença progressiva que tende para a cronicidade, quanto mais cedo o diagnóstico e tratamento melhor para o paciente por não se tratar de uma doença de progressão autolimitada.

Uma vez que a área afetada pelo EH é a região da face, os cuidados com esse paciente trarão não somente os benefícios da cura, boa aparência ou controle sobre a enfermidade, mas também, a condição para que ele tenha autoestima elevada para uma vida normal em sociedade, pois já se sabe quanto a alta possibilidade de o paciente progredir para uma depressão, isolando-o assim da comunidade causando-lhe sérios problemas relacionados a vivência social, (LEE; KIM; PARK,2017).

3.1 ANATOMIA DO EH

A patologia do EH foi descrita por Yang et al., (2018) onde mostra que a compressão do nervo na zona de saída é feita essencialmente por artérias, esporadicamente se faz menção a presença das veias nesse processo, a presença da artéria cerebelar é bem relatada nos casos de EH sendo elas inferior anterior ou posterior.
A literatura mostra que a formação do nervo facial e sua divisão ocorre lá pela sexta semana de gestação quando ainda não foi desenvolvido a artéria cerebelar nesta região, a anomalia pode acontecer neste período de formação podendo na idade mais adulta desenvolver a enfermidade por compressão da vasculatura sobre o nervo (NUGRORO et al., 2021).

Há relatos de outras causas, poucas descritas na verdade, e que acomete em níveis mais baixos, como é o caso de lesões no ângulo cerebelopontino. Há umas doenças desenvolvidas no tronco cerebral podendo levar a sintomas tais como esclerose múltipla e infarto do tronco cerebral, (ASSAD et al, 2020).

Para Lefaucheur et al. (2018), um dos problemas está no diagnóstico do EH, que muitas vezes é confundido com outras enfermidades como: blefarospasmos,

espasmos psicogênico, tiques e miocimia facial, de sintomas parecido, uma vez comprometido o diagnostico fica também comprometido o tratamento.

O EH é uma enfermidade limitante e dificilmente haverá cura espontânea, não é letal, mas há relatos suficientes, dos transtornos que os seus efeitos podem trazer para as pessoas de como são afetadas em atividades simples, mas de fundamental importância, e como os problemas emocionais estão presentes, e em muitos casos dificultando as relações interpessoais (Na et al., 2018).

A literatura trata o EH como uma enfermidade benigna, mas é valido destacar que esta enfermidade pode levar a cegueira funcional, o que restringirá muito a qualidade de vida das pessoas, e o constrangimento social será uma realidade para tal pessoa (CHAUDHRY; SRIVASTAVA; JOSHI, 2015).

Conte et al. (2014), trazem no estudo que fizeram, a constatação de que o EH tem início no musculo orbicular em quase todos os pacientes avaliados e que há propagação para outros músculos faciais com o passar do tempo, deixando evidente essa característica da doença de propagar para regiões adjacentes.

3.2 TRATAMENTO

Na compreensão de Rosenstengel et al. (2012), faltam estudos que tragam comparações terapêuticas de forma controlada e randomizada, isso dar-se ao fato de que o EH tem baixa incidência e prevalência. Os sintomas precisam ser tratados, caso contrário persistiram com progressão da doença, e o aumentando cada vez mais os espasmos, tanto frequência como intensidade com que eles acontecerão. Para o tratamento as escolhas terapêuticas são feitas com base na gravidade do EH, sendo eles: medicamentos orais, aplicação de calor, aplicação de toxina botulínica ou a cirurgia de descompressão microvascular.

Rosenstengel et al.,(2012) descreve que a única forma de resolver definitivamente o EH é descomprimindo o nervo afetado, esse procedimento é feiro através da cirurgia de descompressão, essa ocorre na região de saída do nervo, na cirurgia é posto entre o vaso que comprime o nervo e o nervo, uma esponja de teflon, em alguns casos o vaso e costurado a dura-máter afastando o de sobre o nervo nesse procedimento é feito uma espécie de tipoia com material de teflon que a envolve o vaso sendo este fixado a dura-máter, o que se tem relatado em literatura mostra um sucesso de 80% a 88% nos primeiros 12 meses de pós-operatório.

A não melhora pós-operatório está relacionado ao insucesso da cirurgia em função de questões anatômicas, onde estrutura de veias e artérias como calibre e tamanho, influenciam no espaço a ser trabalhado, inviabilizando o sucesso, e a recorrência dessa situação em um estudo onde 116 pacientes foram submetidos ao processo cirúrgico foi de 4%. Os medicamentos têm se mostrado ineficientes, e em alguns casos os efeitos colaterais versos os benefícios se anulam no sentido de que não é viável o uso. Os medicamentos usados no geral são os anticonvulsivantes, e medicamentos com efeitos relaxantes muscular, (ROSENSTENGEL ET AL., 2012).

3.3 TRATAMENTO COM A TOXINA BOTULÍNICA

A aplicação local de toxina botulínica para tratamento do EH é a primeira escolha entre os tratamentos apresentados, por se tratar de uma toxina capaz de bloquear a propagação de sinal colinérgico na região da fenda sináptica fazendo assim com que

não ocorra o movimento de contração muscular, a toxina provoca uma paralisia controlada e reversível e a paralização do músculos orbicular e outros inferiores e adjacentes a região é o que se busca de maneira proposital, esse processo de paralização é o que garantirá sucesso a terapia com a toxina botulínica.
A segurança é indiscutível e a eficácia é comprovada, os relatos apontam para um sucesso no tratamento na ordem de 85%-95%, dos casos, destacando que por se tratar de uma toxina de efeito reversível, essa aplicação deverá ser repetida para que o paciente continue a usufruir dos benefícios dela (PELLEGRINI, M. ET AL., 2019).

Figura 2: Área de aplicação para tratamento unilateral do EH.

Fonte COSTA, Patrícia Gravito et al., (2005).

3.4 INTERCORRÊNCIA

Dentre as apresentadas, Salles et al., (2015) chama a atenção para assimetria causada pela aplicação da própria TBA, um efeito contralateral a região aplicada, trazendo assim um desconforto semelhante ao causado pelo próprio EH, alguns autores falam da necessidade de uma padronização para a aplicação com a finalidade de evitar assimetria iatrogênica, neste caso não se trata de aplicações unilaterais e sim na face como um todo evitado assim esse efeito colateral indesejado.

Figura 3: Músculos a serem contemplados, em tratamento bilateral

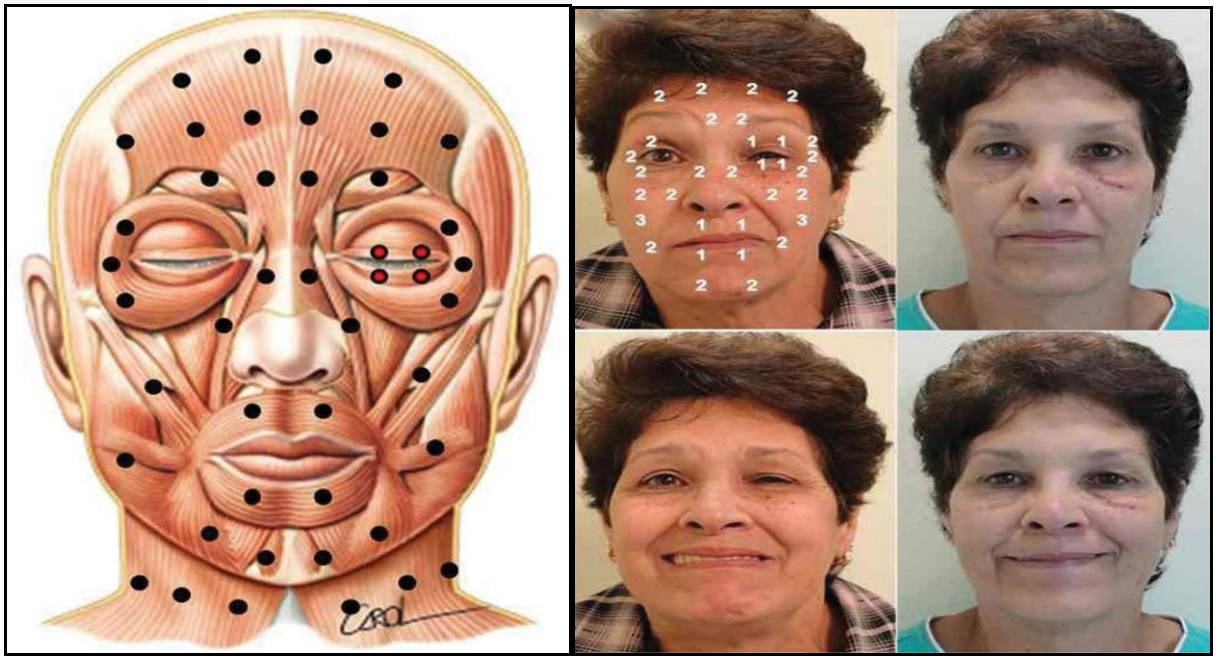

Fonte Salles et al., (2015) para as duas imagens.

Para Salles et al., (2015) essa é a forma de tratamento bilateral visando simetria do rosto. Principais músculos a serem aplicados no caso de tratamentos bilaterais: frontal, orbicular do olho, temporal, zigomático, bucinador, levantador do lábio superior, músculo masseter e mental.

Figura 4: Espasmo hemifacial esquerdo antes e depois do tratamento com TBA

Fonte (LUVISUTO; QUEIROZ, 2019).

4. METODOLOGIA DA PESQUISA

As bases de dados utilizadas para pesquisa de revisão bibliográfica integrativa exploratória serão: National Library of Medicine National Institutes of Health (PubMed); - Scielo; - Biblioteca Virtual em Saúde (BVS), na base de dados Latino-Americana e do Caribe em Ciências da Saúde (LILACS), BIREME (Biblioteca Virtual de Saúde); e artigos do The Journal of Clinical and Aesthetic Dermatology. Com unitermos selecionados em descritores em ciências da saúde buscados e utilizados serão: “Toxina botulínica tipo A”, “espasmo hemifacial”,
Critério de inclusão: - Artigos nos idiomas em português, inglês e espanhol, entre os anos de 2012 a 2022 - Que respondam à questão norteadora que busca comprovar a eficiência da toxina botulínica tipo A no tratamento dos espasmos Hemifaciais, em artigos originais de estudos de casos, pesquisas experimentais e explicativas. Critério de exclusão: Estudos comparativos com outras técnicas e estudos que relacionem a eficiência da toxina com tratamentos que desfoquem do objetivo deste estudo.

5. RESULTADOS E DISCUSSÃO

Segundo Kumar et al., (2020), Os EH são caracterizados por contrações involuntárias dos músculos orbiculares dos olhos, acomete as pessoas na facha etária dos 40-50 anos, e é conhecido como uma patologia benigna que se não tratado pode progredir para músculos adjacentes trazendo outras complicações para a vida dos pacientes.

Não se trata de uma doença que ofereça risco de vida, contudo ela traz limitações a faculdades simples do dia a dia dos pacientes como por exemplo: a fala, a visão, e a formação de expressões usuais, o que é suficiente para levar a um quadro de ansiedade, constrangimentos, podendo progredir para uma depressão (LUO et al., (2020).

A TBA é aplicada como tratamento de primeira escolha, sabendo-se que não traz a cura definitiva, mas, inclusive para aquelas pessoas que por motivos pontuais não podem fazer a cirurgia, é o tratamento padrão apresentado para alívio dos sintomas, sendo necessário repetições das aplicações que observarão um espaço de 3ª 4 messes entre elas (WICKWAR et al., 2016).

Pellegrini et al. (2019), apresenta um protocolo onde as aplicações da TBA são feitas nas áreas pré-selecionadas por via subcutânea com agulhas calibre 30, seringas para aplicação de insulina, diluição com solução salina de concentração 5 UI por 0,1ml, onde para tal concentração foi diluído 100 ui de TBA e 2ml do diluente salino.

Para conservação da TBA é importante observar o que orienta os fabricantes quanto a temperatura de armazenamento, de maneira que quando ainda no frasco em forma de pó liofilizado a temperatura pode ser de até -5°C, uma vez reconstituído, a temperatura poderá variar de 2°C a menos 8°C, isso garantirá a eficácia do produto prevenindo a desnaturação da TBA (KATTIMANI et al., 2019).

Em uma pesquisa de casos realizada por Awan (2017), ele separou de um número de 997 pacientes estudados, 88 casos que para ele tinha maior relevância para o que buscava quanto a TBA e conclui descrevendo da importância que ela tem no tratamento das distonias e problemas musculares nas regiões de cabeça.

No estudo apresentado por Assad, S. et al., (2020) ele descreve o drama de uma paciente de 41 anos onde ela relata um pouco do seu cotidiano, e de como o EH lhe trazia limitações no falar, na leitura, dificuldades visuais e apesar de ser indolor o quanto a incomodava, ela tinha apenas 3 anos de EH, mas os aspectos psicológicos já haviam sido afetados causando lhe muita ansiedade, e de como se acentuava o problema nos quadros de ansiedades que ela enfrentava. Após uma avaliação dos riscos cirúrgicos fez se a opção pelo tratamento com TBA, o que para ela foi a forma de contornar o trauma que já havia se instalado.

Martins et al., (2017), apresenta no seu estudo, a situação de um paciente de 64 anos do sexo masculino onde sofria de EH bilateral que durante um bom tempo também fez uso da TBA para controle dos efeitos causados pelo EH, 2001 ele foi diagnosticado em 2013 e 2014 ele fez cirurgia de descompressão, sendo primeiro lado esquerdo e depois lado direito alcançando em 2016 total recuperação do quadro bilateral de EH.

No estudo feito por Salles et al., (2015), eles acompanharam entre os anos de 2005 a 2012, 15 pacientes que fizeram uso da TBA para tratamento de EH, as aplicações foram bilaterais uma vez que o que se buscava era além do tratamento a simetria, e com o estudo mostrar que esse tipo de aplicação pode se evitar a assimetria iatrogênica, fora feito durante os 7 anos 66 aplicações observando os intervalos de 5 a 7 meses, e conclui-se que o modelo de tratamento é eficiente no que se propõe para o controle tanto do EH quanto para evitar efeitos assimétricos.

No estudo apresentado por Banerjee et al., (2021), eles trazem uma análise de um número de 202 pacientes tratados com TBA em bora o estudo não detalhe bem a respeito dos procedimentos ele conclui dizendo que os pacientes não foram submetidos a cirurgia de descompressão por se darem por satisfeito com os resultados alcançados com a TBA, o estudo afirma ainda aquilo que em outros estudos foi constatado quanto à faixa etária de 50 anos de idade para os acometidos, neste estudo realizado temos um total de 110 mulheres e 92 homens, e dos 202 pacientes apenas 6 eram pacientes de EH secundário, o restantes eram de EH primário

Dong et al., (2018), apresenta um estudo com 90 pacientes de EH com idade média de 52,34 anos, e observa em seus relatos como que a depressão e ansiedade estão relacionadas com os sintomas causados pelo EH, destacando que para o sexo feminino a uma associação maior dos problemas emocionais com o EH, todos melhoraram de maneira significativa da ansiedade e depressão com o controle dos efeitos do EH por meio da aplicação da TBA

Palaram, Hansini et al., (2017) apresenta em seu artigo o caso de um jovem de 21 anos, sem histórico de enfermidades anteriores, que por um espaço de 2 anos apresentou espasmos intermitentes, do lado direito da face na pálpebra inferior, sendo que estes movimentos em condições de estresse e fadiga apresentava um aumento na intensidade de contratura, este jovem também foi tratado com sucesso com aplicações trimestrais de TBA. O que chama atenção neste caso também, além de sua idade e sucesso da TBA é o fato que sua mãe também foi acometida aos 23 anos de EH, mostrando a possibilidade de uma situação genética para a manifestação da enfermidade.

Marzo-Ramírez, Mecías-Díaz, (2020), traz no estudo realizado entre 2018 e 2019 resulatdos satifasfatorio quanto ao uso da TBA para tratamento do EH, embora a

constatação traga divergencia quanto ao prazo de efeito da TBA vesrsos o que algumas literaturas apresentam, mas nada que a coloque em suspeita quanto a sua escolha para tratamentos de EH, o estudo traz como média de duração para o efeito da TBA 91,2 dias . No estudo foram atendidos 21 pacientes e foram analizados: período de latencia, tempo de efeito terapeutico máximo, e desaparecimento dos efeitos. O estudo traz ainda a constatação de que o lado esquerdo é um dos mais atingidos e que as mulheres, são em mair numero conforme em outros estudos, apesar de não ter nem um estudo feito para avaliar predispocição por gênero.

Herrero-Infante, Yolanda et al.,(2021), traz em seu estudo a avaliação da TBA em um período de tempo maior, enquanto alguns se limitam a falar da eficacia durante tratamento, este estudo analisa o historico de paciente com 10 a 15 anos de terapia com TBA, periodo suficiente para uma avaliação quanto a efeitos colaterais e possibilidade de indentificação da não eficiencia da TBA. O estudo foi realizado com 125 pacientes, dos quais 79 ou (73,6%) eram do sexo femenino.Todos relataram algum desconfortos quanto a stress, leitura ou falar, 79 pacientes idiopaticos, os demais apresentavam outras motivacões para o desemvolvimento de EH. É interessante resaltar que dos 125, 35 deles foram acompanhados por 15 anos te terapia, nenhum foi submetido a cirurgia de descompressão, e todos foram bem sucedidos com a terapia com a TBA, resatando que 47,2% dos pacientes apresentaram agum tipo de efeito secundario ao uso da TBA, sendo estes leves e transitorios.

Gutierrez, Samantha Anne S. et al., (2021) em seu estudo descritivo traz dados de um centro médico onde apresenta todos os pacientes tratados entre 2006 e 2019, um total de 162 pacientes com um total 1138 sessões de tratamento com a TBA para EH, neste estudo a idade média foi de 47,7 anos, média inicial 40 anos, predominância tambem do sexo femenino, lado esquerdo sendo o mais afetado dos 162 pacientes, o tempo de melhora foi relacionada com o tipo de TBA aplicada, sendo elas a onabotulinumtoxin A com intervalo de de 3,59 ± 1,28 meses e 3,72 ± 1,36 meses para abobotulinumtoxin A, os efeitos colaterais estão em conformidade com os demais estudos, sedo eles: ptose, diplopia, hematomas, queda da boca, e outros, por serem leves e transitorios, todos permaneceram no tratamento, não havendo casos de dessistencia ou abandono.

6. CONSIDERAÇÕES FINAIS

O EH como relatado é uma enfermidade de considerada relevância, merece um cuidado especial tendo em vista o quanto pode afetar a qualidade de vida das pessoas e a relação delas com a sociedade, fica evidente nos artigos avaliados que há uma dificuldade quanto ao diagnóstico por se tratar de uma enfermidade com sintomas que se confunde com outras distonias, percebe-se também a necessidade de alguns estudos para uma melhor compressão da enfermidade, entre eles o porquê de as mulheres serem mais afetadas que os homens, estudos que melhor relacione o desenvolvimento da mesma em função de pressão alta, e o porquê de o lado esquerdo ser o mais afetado. No mais, pode se afirmar que a TBA continua sendo a primeira escolha para o tratamento, é eficiente quanto a solução dos sintomas, sabendo-se que a cura definitiva ainda é através da cirurgia de descompressão ressalta-se que o valor é o único agravante para algumas pessoas. O estudo foi desenvolvido com a finalidade de comprovar a eficácia da TBA para o tratamento do EH, foi alcançado o seu objetivo e será de elevada importância para informar tanto profissionais da saúde, quanto aqueles que em algum momento

busque conhecimento relacionado ao que acima foi descrito para manuseio ou uso da TBA.

REFERÊNCIAS

ALCOLEA LÓPEZ, JM Atualização sobre aplicações da toxina botulínica em estética facial. **Cirugía Plástica Ibero-Latinoamericana**, v. 37, n. 1, pág. 81-90, 2011.

ASSAD, S. et al. Developmental vascular anomaly associated hemi facial spasms and botox injections therapy. **Journal of Family Medicine and Primary Care**, v. 9, n. 10, p. 5381–5383, 30 out. 2020.

ASSAD, S. et al. Developmental vascular anomaly associated hemi facial spasms and botox injections therapy. **Journal of Family Medicine and Primary Care**, v. 9, n. 10, p. 5381–5383, 30 out. 2020.

AWAN, K. H. The therapeutic usage of botulinum toxin (Botox) in non-cosmetic head and neck conditions – An evidence-based review. **Saudi Pharmaceutical Journal** : SPJ, v. 25, n. 1, p. 18–24, jan. 2017.

BANERJEE, P. et al. Role of neuroimaging in cases of primary and secondary hemifacial spasm. **Indian Journal of Ophthalmology**, v. 69, n. 2, p. 253–256, fev. 2021.

BARBOSA, H. R. R. Situações de ansiedade aumentam a frequência e a gravidade do espasmo hemifacial?**Mestrado em Doenças Crônico-Degenerativas e Imunomediadas do Sistema Nervoso—Ribeirão Preto: Universidade de São Paulo**, 21 fev. 2019.

CHAUDHRY, Neera; SRIVASTAVA, Abhilekh; JOSHI, Laxmikant. Espasmo hemifacial: passado, presente e futuro. **Revista das ciências neurológicas** , v. 356, n. 1-2, pág. 27-31, 2015.

CHEN, B. et al. Qianzheng powder for the treatment of primary Hemifacial spasm. **Medicine**, v. 100, n. 14, p. 06, 9 abr. 2021.

CONTE, A. et al. Spread of Muscle Spasms in Hemifacial Spasm. **Movement Disorders Clinical Practice**, v. 2, n. 1, p. 53–55, 4 nov. 2014.

COSTA, Patrícia Gravito et al. Toxina botulínica no tratamento de distonias faciais: avaliação da eficácia e da satisfação dos pacientes ao longo do tratamento. **Arquivos Brasileiros de Oftalmologia**, v. 68, p. 471-474, 2005.

DA SILVA MARTINS, W. C. et al. Tenth case of bilateral hemifacial spasm treated by microvascular decompression: Review of the pathophysiology. **Surgical Neurology International**, v. 8, p. 9, 26 set. 2017.

DONG, H. et al. Botulinum toxin relieves anxiety and depression in patients with hemifacial spasm and blepharospasm. **Neuropsychiatric Disease and Treatment**, v. 15, p. 33–36, 19 dez. 2018.

DUTTON, Jonathan J.; FOWLER, Amy M. Toxina botulínica em oftalmologia. **Inquérito de oftalmologia**, v. 52, n. 1, pág. 13-31, 2007.

EROL, O.; AYDIN, E. A Rare Cause of Hemifacial Spasm: Papillary Oncocytic Cystadenoma. **Balkan Medical Journal**, v. 33, n. 5, p. 569–572, set. 2016.

GIMENEZ, R.P. **Análise retrospectiva das alterações da dinâmica facial após aplicações seriadas de toxina botulínica tipo A**. 2006. 120 f. [Dissertação]. São Paulo: Faculdade de Medicina, 2006.

GOUVEIA, Beatriz Nunes. O Uso Da Toxina Botulínica Em Procedimentos Estéticos: Uma Revisão Da Literatura. 2021.

GOUVEIA, Beatriz Nunes; FERREIRA, Luciana de Lara Pontes; SOBRINHO, Hermínio Maurício Rocha. O uso da toxina botulínica em procedimentos estéticos. **Revista brasileira militar de ciências**, v. 6, n. 16, 2020.

GUTIERREZ, Samantha Anne S. et al. Experiência do mundo real com toxina botulínica A para o tratamento de espasmo hemifacial: um estudo de 1138 injeções. **Neurologia Clínica e Neurocirurgia** , v. 205, p. 106632, 2021.

HERRERO-INFANTE, Yolanda et al. Espasmo hemifacial nas últimas três décadas: Da etiologia à eficácia e segurança do tratamento a longo prazo com toxina botulínica. **Neurologia Clínica e Neurocirurgia** , v. 203, p. 106555, 2021.

HO, R.-W. et al. A Review of Periocular Botulinum Neurotoxin on the Tear Film Homeostasis and the Ocular Surface Change. **Toxins**, v. 11, p. 27, 24 jan. 2019.

LACORDIA, Marta Halfeld Ferrari Alves; JANUÁRIO, Flávia Sotto-Maior; PEREIRA, Júlio César Costa. Estrabismo após toxina botulínica para fins estéticos. **Revista Brasileira de Oftalmologia**, v. 70, p. 179-181, 2011.

LEE, J.-A.; KIM, K.-H.; PARK, K. Natural History of Untreated Hemifacial Spasm: A Study of 104 Consecutive Patients over 5 Years. **Stereotactic and Functional Neurosurgery**, v. 95, n. 1, p. 21–25, 2017.

LEFAUCHEUR, J.-P. et al. Diagnosis of primary hemifacial spasm. **Neuro-Chirurgie**, v. 64, n. 2, p. 82–86, maio 2018.

LUVISUTO, Eloá; QUEIROZ, Thallita. Espasmo Hemifacial. *In*: ARQUITETURA facial: espasmo hemifacial. 1ª. ed. Nova Odessa: Napoleão, 2019. cap. capitulo 13, p. 255.

MARQUES, Joana Raquel Santos. **A Toxina Botulínica: O seu uso clínico**. 2014. Tese de Doutorado. [sn].

MARTINS, W. C. DA S. et al. Tenth case of bilateral hemifacial spasm treated by microvascular decompression: Review of the pathophysiology. **Surgical Neurology International**, v. 8, n.1, p. 3-7, 2017.

MARZO-RAMÍREZ, Talía; MECÍAS-DÍAZ, Tamara. Tratamiento efectivo de la toxina botulínica tipo A en el espasmo hemifacial, Guantánamo 2018-2019. **Revista Información Científica**, v. 99, n. 4, p. 359-366, 2020.

METELO, Catarina de Sá. **Aplicações terapêuticas da toxina botulínica**. 2014. Tese de Doutorado.

MUSTAFA, M. K.; VAN WEERDEN, T. W.; MOOIJ, J. J. A. [Hemifacial spasms caused by neurovascular compression]. **Nederlands Tijdschrift Voor Geneeskunde**, v. 147, n. 7, p. 273–277, 15 fev. 2003.

NA, B. S. et al. Severe Hemifacial Spasm is a Predictor of Severe Indentation and Facial Palsy after Microdecompression Surgery. **Jornal of Clinical Neurology (Seoul, Korea**), v. 14, n. 3, p. 303–309, jul. 2018.

NAUMANN, Markus et al. Imunogenicidade das toxinas botulínicas. **Jornal de transmissão neural**, v. 120, n. 2, pág. 275-290, 2013.

NUGROHO, S. W. et al. Predicting outcome of hemifacial spasm after microvascular decompression with intraoperative monitoring: A systematic review. **Heliyon**, v. 7, n. 2, p. 10-17, 2 fev. 2021.

PALARAM, Hansini et al. Espasmo hemifacial familiar de início jovem: relato de dois casos. **Journal of the Neurological Sciences** , v. 373, p. 83-85, 2017.

PANDEY, S.; JAIN, S. Clinical features and response to botulinum toxin in primary and secondary hemifacial spasm. **Neurology India**, v. 66, n. 4, p. 1036, 1 jul. 2018.

PANICKER, J. N.; MUTHANE, U. B. **Botulinum toxin**: Pharmacology and its current therapeutic evidences for use, Department of Neurology, India, vol 51 (4), 2003, pg 455-46: pg 455.

PELLEGRINI, M. et al. Ocular surface status in patients with hemifacial spasm under long-lasting treatment with botulinum A toxin: A comparative fellow eye study. **Indian Journal of Ophthalmology**, v. 67, n. 9, p. 1405–1409, set. 2019.

PELLEGRINI, M. et al. Ocular surface status in patients with hemifacial spasm under long-lasting treatment with botulinum A toxin: A comparative fellow eye study. **Indian Journal of Ophthalmology**, v. 67, n. 9, p. 1405–1409, set. 2019.

PERUZINI, G. A. et al. Espasmo Hemifacial: relato e comparação entre dois casos. **Revista de Saúde**, v. 9, n. 2, p. 21–26, 3 dez. 2018.

PERUZINI, Giovanna Alves et al. Espasmo Hemifacial: relato e comparação entre dois casos. **Revista de Saúde**, v. 9, n. 2, p. 21-26, 2018.

PIRES, André Marcelino; NADER, Jacquelline Machado Pinto; GODOI, Larissa Toledo Mamede. Rejuvenescimento facial através da toxina botulínica: revisão de literatura. 2021.

RIBEIRO, I. N. S.; SANTOS, A. C. O.; GONÇALVES, V.M.; CRUZ, E. F. O uso da toxina botulínica tipo “A” nas rugas dinâmicas do terço superior da face. **Revista da Universidade Ibirapuera**, [*S.l.*], v. 7, p. 31-37, 2014.

ROSENSTENGEL, C. et al. Hemifacial spasm: conservative and surgical treatment options. **Deutsches Arzteblatt International**, v. 109, n. 41, p. 667–673, out. 2012.

ROSENSTENGEL, Christian et al. Espasmo hemifacial: opções de tratamento conservador e cirúrgico. **Deutsches Ärzteblatt International** , v. 109, n. 41, pág. 667, 2012.

SALLES, A. et al. Protocol for bilateral application of botulinum toxin type A to avoid asymmetry during treatment of hemifacial spasms. **Revista Brasileira de Cirurgia Plástica**, v. 30, n. 2, p. 228–234, 1 jan 2015.

SALLES, A. et al. Protocol for bilateral application of botulinum toxin type A to avoid asymmetry during treatment of hemifacial spasms. **Revista Brasileira de Cirurgia Plástica**, v. 30, n. 2, p. 228–234, 1 jan 2015.

SALLES, A. et al. Protocol for bilateral application of botulinum toxin type A to avoid asymmetry during treatment of hemifacial spasms. **Revista Brasileira de Cirurgia Plástica**, v. 30, n. 2, p. 228–234, 1 jan 2015.

SERRERA-FIGALLO, M.-A. et al. Use of Botulinum Toxin in Orofacial Clinical Practice. **Toxins**, v. 12, n. 2, 11 fev. 2020.

SPOSITO, Maria Matilde de Mello. Toxina Botulínica do Tipo A: mecanismo de ação. **Acta fisiátrica**, p. 25-37, 2009.

SPOSITO, Maria Matilde de Mello. Toxina botulínica tipo A: propriedades farmacológicas e uso clínico. **Acta Fisiátrica**, v. 11, n. Supl. 1, p. S7-S44, 2004.

TAN, EK; CHAN, LL Espasmo hemifacial de início jovem. **Acta neurológica scandinavica** , v. 114, n. 1, pág. 59-62, 2006.

TING, Patrícia T.; FREIMAN, Anatoli. A história do Clostridium botulinum: da intoxicação alimentar ao Botox. **Medicina clínica**, v. 4, n. 3, pág. 258, 2004.

XIAO, L. et al. Facial asymmetry in patients with hemifacial spasm before and after botulinum toxin A treatment. **Neurological Sciences: Official Journal of the Italian Neurological Society and of the Italian Society of Clinical Neurophysiology**, v. 37, n. 11, p. 1807–1813, nov. 2016.

YANG, W. et al. Hemifacial Spasm Caused by Veins Confirmed by Intraoperative Monitoring of Abnormal Muscle Response. **World Neurosurgery: X**, v. 1, 12 dez. 2018.

ZHONG, Z. et al. Efficacy of fire needle on patients of facial spasm. **Medicine**, v. 99, n. 43, p. 02-07, 23 out. 2020.