REDUÇÃO DE LINFEDEMA EM PACIENTES DE PÓS-OPERATÓRIO APLICANDO A TÉCNICA DE DRENAGEM LINFATICA MANUAL NOS MEMBROS INFERIORES

Erika Beatriz Brecciaroli[1]

Juliana Pedrosa Sarmento[2]

RESUMO

O presente estudo buscou relatar o conhecimento acerca da drenagem linfática manual (DLM), que consiste em uma técnica de manobras utilizadas em tratamentos fisioterápicos, a fim de direcionar e aumentar o fluxo linfático suavemente. O procedimento é considerado importante para o tratamento de linfedemas em membros inferiores. Trouxe a diferença entre as técnicas utilizadas por Leduc e Vodder sendo realizadas manobras de massagens suaves rítmicas e intermitentes seguindo o sistema fisiológico do sistema linfático. O método que irá nortear este artigo científico de pesquisa será de natureza básica, abordagem qualitativa e os métodos de revisão integrativa e explorativa. Serão utilizados como base de dados artigos oriundos dos sites SciELO, PubMed, Bvsalud e Google acadêmico. O linfedema ocorre por causa da insuficiência do sistema linfático, que é influenciado pela diminuição da pressão osmótica das proteínas, pela obstrução dos vasos linfáticos, pelo aumento da pressão hidrostática e pelo aumento da permeabilidade capilar. O objetivo de pesquisa é através de literaturas compreender e avaliar os efeitos e os benefícios da drenagem linfática manual no linfedema dos membros inferiores no pós-operatório. A drenagem linfática manual no pós-operatório auxilia na canalização do edema a um gânglio que esteja bem próximo da lesão, evitando dessa forma um encharcamento da cicatriz e consequentemente seu aumento, haja visto que dependendo do procedimento cirúrgico e sua localização ocorrerá uma secção, onde os vasos podem ser lesionados, o que deverá prejudicar a eliminação dos líquidos de forma demasiada. Com base nas pesquisas de literaturas e estudos de casos apresentados certifica-se que a drenagem linfática manual é uma das melhores e principais alternativas no tratamento do linfedema em membros inferiores sendo esta técnica utilizada no pós-operatório de muitos procedimentos cirúrgicos.

Palavras-chave: Linfedema, Drenagem Linfática Manual, Pós-operatório

ABSTRACT

The present study sought to discuss manual about lymphatic drainage in lower limbs, which consists of maneuver techniques used in physical therapy treatments, in order to gently direct and increase lymphatic flow. The procedure is considered important for the treatment of lymphedemia in the lower limbs. It brought out the difference between

[1]Graduanda do curso de Biomedicina Do Centro Universitário Salesiano. erikabrecciaroli@hotmail.com

[2]Biomédica Estéta*, Especialista em Estética Avançada.* juliana.sarmento@souunisales.com.br

the techniques used by Leduc and Voder, performing rhythmic and intermittent gentle massage maneuvers following the physiological system of the lymphatic system. The method that will guide this research project will be of a basic nature, qualitative approach and integrative and explorative review methods. Articles from the Scielo, PubMed, Bvsalud and Google academic sites will be used as a database. Lymphedema occurs because of insufficiency of the lymphatic system, which is influenced by decreased osmotic pressure of proteins, obstruction of lymphatic vessels, increased hydrostatic pressure, and increased capillary permeability. The research goal is through literature better understand the benefits in the postoperative period with the removal of a large amount of liquid, manual lymphatic drainage is recommended to assist in the postoperative recovery of lymphedema in the lower limbs. The manual lymphatic drainage in the postoperative period helps in the channeling of the edema to a ganglion that is very close to the lesion, thus avoiding a soaking of the scar and consequently its increase, considering that depending on the surgical procedure and its location, a section will occur, where the vessels can be injured, which should impair the elimination of liquids too much. Manual lymphatic drainage is one of the best alternatives in the treatment of lymphedema and this technique is used in the postoperative period of many surgical procedures. Given the information discussed and presented, this research is justified, as it can provide patients with theoretical knowledge about manual lymphatic drainage and its benefits during the surgical postoperative treatment in the health area.

Keywords: Lymphedema, Manual Lymphatic Drainage, Postoperative

1 INTRODUÇÃO

A Drenagem Linfática Manual é uma técnica de massagem altamente especializada, feita com pressões suaves, lentas, intermitentes e relaxantes, que seguem o trajeto do sistema linfático, aprimorando algumas de suas funções. Foi no ano de 1930 que a drenagem linfática foi iniciada pelo Emil Vodder e sua esposa, anos depois desenvolvidas por Leduc (COUTINHO et al., 2021).

Segundo Piccinini (2011), as técnicas desenvolvidas tanto por Vodder quanto por Leduc, possuem diferenças nos movimentos. Vodder realiza movimentos em forma de círculos e rotatórios enquanto os movimentos realizados por Leduc são mais restritos.

A drenagem linfática manual (DLM), utiliza-se de movimentos leves, suaves e superficiais, e sua direção está direcionada para centrípeta de proximal para distal. Sua principal função é a evacuação de toxinas e restos metabólicos, ainda auxilia na eliminação de líquidos excedentes das células. Por isso, enfatiza-se que os movimentos devem ser realizados de forma lenta, delicadas e rítmicos para que se produza o bombeamento fisiológico, e evite que os vasos se rompam, conforme relata Mauad (2008).

A drenagem linfática manual no pós-operatório auxilia na canalização do edema a um gânglio que esteja bem próximo da lesão, evitando dessa forma um encharcamento da cicatriz e consequentemente seu aumento, haja visto que dependendo do procedimento cirúrgico e sua localização ocorrerá uma secção, onde os vasos podem

ser lesionados, o que deverá prejudicar a eliminação dos líquidos de forma demasiada (MACEDO & OLIVEIRA, 2010).

Como se refere há um tratamento de pós-operatório, é necessário que se realize a anamnese primeiro para que se seja conhecido todas as particularidades dos pacientes, do cirurgião e das técnicas cirúrgicas que foram realizadas. Logo após a realização da anamnese, deve-se avaliar quais foram os tecidos envolvidos e sua profundidade e os motivos pelos quais os procedimentos foram realizados, estágio da cicatrização, tipo e tempo de tratamento aplicado, ainda deverá se avaliar os riscos e as individualidades de cada paciente, para que se obtenha resultados satisfatórios (SDREGOTTI et al 2016).

No que diz respeito aos pacientes submetidos a procedimentos cirúrgicos para redução de linfedemas em membros inferiores, Borges (2006), diz que os linfedemas são edemas decorrentes do acúmulo anormal de líquidos e substâncias nos tecidos, decorrentes de uma falha no sistema linfático de drenagem, que está associado a insuficiência de proteólise extra linfático do interstício celular.

A pesquisa tem como objetivo compreender e avaliar os efeitos e os benefícios da drenagem linfática manual no linfedema dos membros inferiores no pós-operatório.

Diante as informações discorridas e apresentadas esta pesquisa justifica-se, por poder proporcionar aos pacientes um conhecimento teórico acerca da drenagem linfática manual e seus benefícios durante o tratamento do pós-operatório cirúrgico na área da saúde.

2 REFERENCIAL TEÓRICO

2.1 INÍCIO DA TÉCNICA DA DRENAGEM LINFÁTICA MANUAL

No ano de 1936 foi iniciada a técnica da drenagem linfática pelo biólogo dinamarquês Emil Vodder e sua esposa Estrid Vodder, logo após passou a ser difundida por outros adeptos e acabou se tornando essencial para o tratamento de linfedema (KURZ,1997; LEDUC, 2000).

Ainda no ano de 1936, a técnica da drenagem linfática manual foi publicada em Paris, e é utilizada até os dias atuais. Os primeiros profissionais a utilizarem esta técnica foram os esteticistas, biólogos e profissionais adeptos logo após divulgação nos congressos de estéticas. Como essa técnica também foi incorporada para o tratamento de linfedema os médicos também passaram a realizar um estimulo para que fisioterapeutas ocupacionais e enfermeiros também realizassem a divulgação (GODOY J; GODOY, 2004).

No ano de 1963, foram destacados os trabalhos de Asdonk, pois esse foi um dos médicos que tiveram seus trabalhos destacados com a incorporação da drenagem linfática como parte fundamental no seu tratamento, com isso foi possível realizar uma série de contribuições nos procedimentos de massagem (PARTSCH et al, 2000).

No ano de 1967, criou-se a Sociedade de Drenagem Linfática Manual, sendo está incorporada no ano de 1976 a Sociedade Alemã de Linfologia. Descarta-se alguns grupos que utilizaram a técnica que foram: Földi, Leduc, Casley-Smith, Nieto, Ciucci, Beltramino, Mayall e outros, que realizaram contribuições individuais a esta técnica mantendo suas origens por Vodder (PARTSCH et al., 2000).

2.2 SISTEMA LINFÁTICO

Segundo Gravena (2004) o sistema linfático é conhecido como um conjunto de canais que formam uma densa rede capilar que passa por todo nosso organismo tendo seu ponto “início-fim” nos coletores pré e pós linfáticos e também nos gânglios linfáticos. Por ser um sistema que não funciona como o sistema circulatório e o sanguíneo em seu bombeamento, sua circulação se dá por meio de contrações musculares ou de pulsação de artérias que estão nas proximidades dos vasos linfáticos, sua função é reabsorver e encaminhar para a circulação o que o capilar não conseguir recuperar do desequilíbrio que ocorre entre a filtração e a reabsorção.

Guyton e Hall (2002) relatam que o sistema linfático é um complexo, pois propicia a drenagem de excesso do líquido intersticial. Por ser uma via secundária de acesso que devolve para corrente sanguínea líquidos e proteínas e células que são provenientes do interstício.

Conforme Yamato (2007) as vias linfáticas são formadas por capilares linfáticos, vasos linfáticos e troncos linfáticos. Sendo que a linfa é a responsável por transportar substâncias no organismo, ajudando na eliminação do excesso do líquido e de produtos que deixaram na corrente sanguínea, e possui uma ação imunológica, ou seja, a linfa é riquíssima em anticorpos. Caso o sistema circulatório e o sistema linfático não cumpram com suas funções corretamente o corpo humano começa a se sobrecarregar por causa do excesso de líquido que ele não irá conseguir absorver. Por consequência desse excesso de líquido sintomas como a celulite, peso nas pernas, edemas se tornam perceptíveis.

Para que se possa compreender o sistema linfático se faz necessário saber que o mesmo se constitui por um sistema vascular, que possui um conjunto de capilares linfáticos com vasos coletores e troncos linfáticos, sendo constituído por linfonodos que filtram os líquidos coletados pelos vasos que por sua vez possuem órgãos linfoides, incluindo tonsilas, baço e o timo, que são responsáveis por recolher o líquido intersticial e leva-lo para o sistema vascular sanguíneo. Quando o líquido intersticial percorre pelos capilares linfáticos dá-se o nome de linfa (GUIRRO; GUIRRO,2004).

Para que se possa compreender melhor a ação que a drenagem linfática manual faz no organismo é necessário compreender e obter um breve conhecimento sobre a anatomia e a fisiologia do Sistema Linfático (SL), e entender como ocorre a formação dos edemas. Embriologicamente, o sistema linfático inicia-se no mesoderma, folheto germinativo do qual se deriva vários tecidos como por exemplo: o tecido muscular, o tecido conjuntivo e o tecido vascular. E está associado ao sistema circulatório onde sua principal função é a remoção de líquidos intersticiais, onde ocorre a retirada de proteínas e ácidos graxos e devolve-se a corrente sanguínea (COELHO, 2004).

Logo após adentrar nos capilares linfáticos o líquido intersticial é chamado de linfa. A linfa é conhecida por ser um líquido viscoso e transparente, sendo um pouco semelhante ao plasma sanguíneo, o que os diferencia é a concentração de proteínas que deverá ser mais baixa na linfa. Ainda apresenta uma grande porcentagem de leucócitos, em predominância os linfócitos, o sistema linfático, tem uma participação ativa na resposta imunológica do organismo (BACELAR et al., 2017).

O fluxo da linfa ocorre de forma lenta, pois o SL, não tem um bombeador próprio e depende do sistema vascular que da pulsação de artérias, peristaltismo visceral e

respiratório e da contração muscular que ficam bem próximos aos vasos linfáticos (OZOLIN et al., 2018).

A seguir imagem 1- do Sistema Linfático VS. Sistema cardiovascular

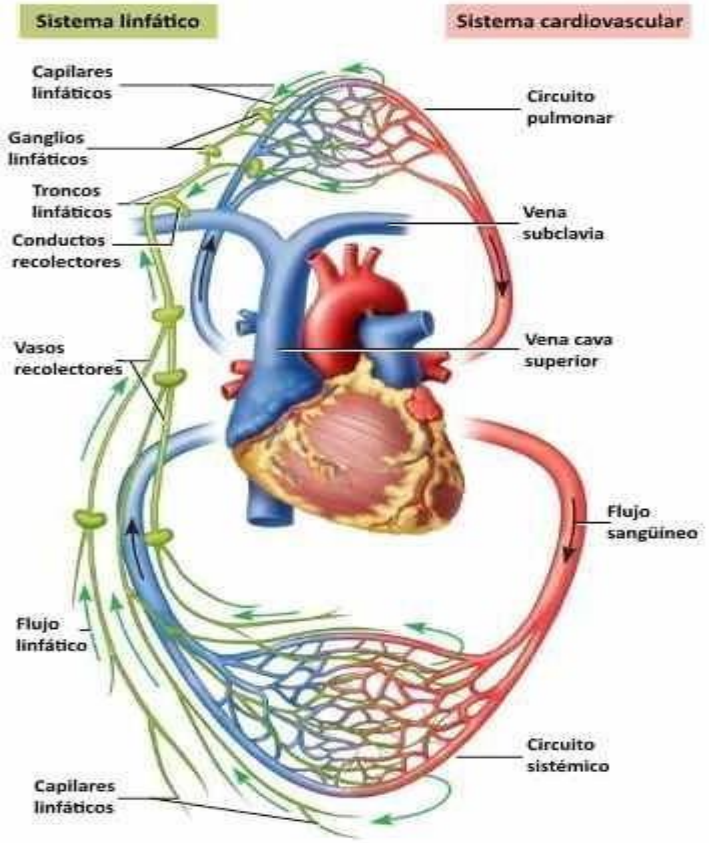

Fonte: Brasil Escola https://brasilescola.uol.com.br

O sistema linfático em seu formato anatômico divide-se em: Capilares linfáticos constituiu- se por paredes finas e com uma única camada de células endoteliais que coletam a linfa em órgãos e tecidos; Pré-coletores – realizam o intermédio entre os capilares e os vasos linfáticos. Suas paredes são formadas pelo tecido endotelial, onde o endotélio interno revestido por um tecido conjuntivo e por fibras elásticas musculares; Sistema de vasos linfáticos – suas paredes são formadas por três camadas de células que são semelhantes das veias. Levam a linfa dos capilares até a corrente sanguínea pelo sistema circulatório; Ductos linfáticos – tem origem no abdômen e é o maior vaso do sistema linfático desembocando na veia que faz uma junção com a veia jugular interna a esquerda; Ducto linfático direito – desemboca direto na veia subclávia que está em junção com a veia jugular interna ambos do lado direito; Linfonodos ou gânglios linfáticos – sua função é criar uma barreira contra a penetração de invasores na corrente sanguínea (SILVA, 2010).

2.3 DRENAGEM LINFÁTICA MANUAL

A Drenagem Linfática Manual é uma técnica de massagem altamente especializada, feita com pressões suaves, lentas, intermitentes e relaxantes, que seguem o trajeto do sistema linfático, aprimorando algumas de suas funções. A drenagem linfática

manual drena os líquidos excedentes que banham as células, mantendo, desta forma, o equilíbrio hídrico dos espaços intersticiais. A drenagem linfática também é responsável pela evacuação dos dejetos provenientes do metabolismo celular. (LEDUC, 2000).

2.3.1 Técnica de Leduc

A drenagem linfática manual apresentada pela técnica de Leduc, se baseou no trajeto dos coletores linfáticos e dos linfonodos, estando associado basicamente em duas manobras que são: manobras de captação e manobras de evacuação (LEDUC, 2000).

Na técnica de captação a mão do profissional estará em contato direto com a pele pela borda unhar do quinto dedo, fazendo sucessivas pressões levados pelo movimento circular do punho, também podendo ser utilizadas as palmas das mãos de modo a pressionar o local sendo realizada no sentido da drenagem fisiológica (LEDUC, 2000).

Na técnica de evacuação, os dedos iram se desenrolar a partir do dedo indicador até o anelar, a pele deverá estar estirada no sentido proximal durante a manobra (HASCHICH, 2005).

A técnica em que Leduc se baseou, utiliza cinco movimentos combinados que formam um sistema de massagem e são eles: Drenagem dos linfonodos, para utilização dessa técnica o profissional precisa conhecer as localizações e a massagem que deverá ser realizada através do contato direto dos dedos indicadores e médios nos linfonodos. Tal manobra realiza uma pressão moderada e rítmica**;** Movimentos circulares para essa técnica utiliza-se todos os dedos das mãos, e devem ser leves e rítmicos e seguir o sentido da drenagem fisiológica; Movimentos circulares realizados somente com o polegar, essa técnica tanto poderá ser realizada com as mãos quanto apenas com os dedos polegares; Bracelete, essa técnica deverá ser utilizada quando o edema atingir grandes proporções, sendo realizada de forma uni ou bimanual pelo terapeuta, seu sentido deverá ser distal para proximal e sua pressão deverá ser intermitente (CARDOZO; OLIVEIRA, 2013).

2.3.2 Técnica de Vodder

No ano de 1936 o Dr Vodder, criou um método utilizado até os dias atuais drenagem linfática manual que é uma técnica que utiliza as mãos fazendo uma compressão manual nos tecidos, as pressões são intermitentes e objetivam aumentar o fluxo da circulação linfática. No início essa técnica era utilizada para o tratamento de outras patologias sendo: sinusite, renite, gripes, e com a realização e manipulação dos gânglios linfáticos através de movimentos circulares suaves (CAMARGO, 2000).

Imagem 2 – Vodder x Leduc

Fonte: Guirro, (2002)

O método Vodder é uma massagem realizada na superfície cutânea que seguem as vias linfáticas do organismo, auxiliando no escoamento dos líquidos excedentes que por sua vez circulam as células, que sustentaram dessa forma o balanceamento hídrico no interstício, que permitirá o banimento das degradações e dos resíduos provenientes do metabolismo celular (GUIRRO E GUIRRO, 2004).

O método Vodder pode ser realizado pelo profissional fisioterapeuta, ela promove a ativação da drenagem do liquido o recolocando em movimento, com isso espera-se que se tenha uma melhor absorção dos líquidos em excesso e por final, uma estimulação do sistema linfático na sua função fisiológica (SILVA; BRONGHOL, 2012).

O método Vodder é uma técnica muito utilizada pelo fisioterapeuta, sua aplicação tem um custo baixo e não requer nenhum tipo de equipamento sofisticado e de alto custo o que torna sua procura ainda mais favorável além, de proporcionar uma melhora no quadro clinico do paciente (GODOY et al., 2005).

A técnica que Emill Vodder, propõe apenas quatro tipos de movimentos e são eles: Círculos fixos, essa técnica coloca a palma da mão esplanada na pele e realizando movimentos circulares com os dedos que deverão promover um estiramento do tecido; Movimentos de bombeamento, nessa técnica serão realizadas pressões decrescentes na palma da mão até os dedos de forma intermitente; Movimento do doador, essa técnica é realizada com a palma das mãos sendo este movimento de arraste seguido de uma pronação do antebraço; Movimento giratório ou de rotação, que deverá ser realizado com a face palmar que irá deslizar na pele fazendo um desvio ulnar (CARDOZO; OLIVEIRA, 2013).

Ainda segundo Cardozo e Oliveira (2013) todos os movimentos das técnicas de Emil Vodder, deverão ser rítmicos, alternados e unidirecionais e deverão seguir sempre o sentido da drenagem fisiológica.

O objetivo do método Vodder é de estimular e realocar o sistema imunológico. Suas manobras são realizadas por meios de manobras com ritmos uniformes e lentos, o que deverá proporcionar ao paciente uma sensação agradável e relaxante. Seu método deverá ter o tempo indicado para que não ocorra à sobrecarga do membro afetado e sempre obedecendo ao sentido da circulação linfática (BORGES, 2006).

O método de Vodder é recomendado principalmente nos membros inferiores, observando que este método é realizado de forma superficialmente, de forma continua e lenta, conduzindo a linfa de maneira rítmica e progressiva. A pressão deve ser leve

e suave, superando a pressão interna fisiológica, podendo chegar entre 25 a 40 mmHg nos grandes vasos linfáticos (EMRICH, 2013).

O método de Vodder deverá apresentar resultados positivos e uma melhora significativa na diminuição de edemas. Contudo vale lembrar que esta técnica possui contradições e não deverá ser realizada em paciente que apresentarem os seguintes quadros: hipertireoidismo, asma, bronquite, flebite e trombose venosa profunda, nesses casos a técnica não pode ser aplicada (RIBEIRO, 2004).

2.4 DRENAGEM LINFÁTICA NO PÓS-OPERATÓRIO

A drenagem linfática no pós-operatório deverá ser indicada para todo paciente que por sua vez se submete a algum procedimento cirúrgico sendo estético ou não. Pois terá como objetivo reforçar as funções do sistema linfático para que ocorra o equilíbrio dos líquidos, que iram favorecer o processo de cicatrização dos pacientes além de prevenir complicações que possam ser provenientes do pós-cirúrgico (ALENCAR; MEJIA,2011).

2.5 LINFEDEMA NO PÓS OPERATÓRIO

O linfedema dos membros inferiores atualmente afeta cerca de 250 milhões de pessoas em todo mundo (SCHULZE,2018). Possui um impacto muito grande na vida das pessoas, pois, muita das vezes a limita a ter uma qualidade de vida melhor (RIDNER, 2009).

O linfedema ocorre por causa da insuficiência do sistema linfático, que é influenciado pela diminuição da pressão osmótica das proteínas, pela obstrução dos vasos linfáticos, pelo aumento da pressão hidrostática e pelo aumento da permeabilidade capilar. No pós operatório com a retirada da grande quantidade de liquido recomenda-se para esse paciente a drenagem linfática para auxiliar na recuperação (BARROS et al., 2013).

O termo linfedema, atualmente tem sido substituído por linfopatia, pois nem sempre tem apresentado manifestações clinicas ao exame físico (GUEDES, 2002).

Geralmente a doença acomete os membros inferiores e as extremidades, causando um discreto edema no membro, que é reversível ao repouso no início dos sintomas da doença, seguindo de grandes deformidades em sua forma (elefantíase) em estágio considerados bem avançados (GUEDES, 2002).

Os sintomas associam-se ao volume do membro, as alterações sensitivas, a diminuição na amplitude do movimento (ADM) do membro homolateral, na predisposição a infecções sistêmicas e locais, além de rigidez. Os pacientes que possuem grandes linfedemas ainda desenvolvem problemas com a aceitação da imagem, ocorre uma redução da auto estima e aceitabilidade social (BARROS et al., 2013).

Carvalho e Azevedo (2007) dizem que o aparecimento dos linfedemas podem ocorrer a qualquer momento no pós operatório, sendo sua incidência maior seis meses após a cirurgia podendo ser estabilizado mas não curado (LEAL et al., 2011).

O linfedema pode ocorrer de forma bilateral ou unilateral nas extremidades. Sendo assim pode ser classificado segundo Mowlen, em grau I, quando este é reversível podendo-se elevar o membro e realizando repouso por 24 a 48 horas, este é um edema depressível a pressão; grau II, mesmo realizando repouso este é irreversível, pois no tecido já estará acometido por uma fibrose no tecido subcutâneo de forma moderada a grave; grau III, irreversível já com aparecimento de fibrose acentuada no tecido subcutâneo (MOWLEN, 1948).

A escolha do tratamento vai depender da classificação e do grau do linfedema com exceção do linfedema peno-escrotal. Sendo que os procedimentos cirúrgicos são devidamente indicados nos casos que o tratamento clinico já é mais eficaz por si só, visa correção do excesso da pele e do tecido subcutâneo (TCSC), que vai otimizar o membro (GUEDES, 2005).

Os linfedemas ainda podem ser classificados quanto aos seus achados clínicos Segundo BERGMANN (2000), National Cancer Institute (NCI) (2008), a classificação deverá ser de início logo após o tratamento e estão organizados da seguinte forma:

Agudo – consiste em um linfedema moderado e transitório geralmente ocorre nos primeiros dias após a cirurgia, seu aparecimento se dá em algumas semanas, com uma elevação do membro afetado. Agudo com sintomatologia álgica **–** aparece da quarta a sexta semana de pós operatório sendo flebites agudas ou linfangites, sendo tratados com sucesso por meio de anti-inflamatórios. Agudo na forma de erisipela – ocorre após picada de inseto, pequenas lesões e queimaduras, seu tratamento requer o uso de antibióticos, sendo essas formas agudas com condições que podem ser temporárias, com uma duração de menos de seis meses. Crônico: é a forma mais comum, sendo usualmente insidioso, com ausência de dor, não sendo associado a eritemas. O linfedema crônico é irreversível (BERGMANN, 2000)

2.6 COMPLICAÇÕES DO TRATAMENTO NO PÓS OPERATÓRIO

Segundo Silva (2011) as complicações mais comuns que podem ocorrer no pós operatório são: edema, hematoma, seroma, fibrose, entre outros.

Guirro e Guirro (2002) relatam que o aparecimento dos hematomas e dos edemas são reações naturais que se apresentam nas regiões operadas, ainda definem que o edema é o acúmulo de fluidos nos tecidos que é benéfico, pois demostra uma resposta de que o organismo dá indícios de uma reparação no tecido.

De acordo com Sanches (2003), os hematomas ocorrem por causa do acúmulo de sangue nas regiões que foram isoladas, por causa do rompimento dos capilares nas áreas que foram afetadas. No caso do seroma está desencadeia-se pelo deslocamento do retalho da região, representado por um liquido de cor amarelada (OLIVEIRA et al., 2008).

Ainda pode-se citar a ocorrência e a agressão do tecido e a fibrose em fase proliferativa que ocorre por debaixo da pele que geralmente vai até o vigésimo primeiro dia (21) do pós-operatório, com o passar dos dias e com a evolução do processo de cicatrização, o tecido de granulação ficará mais fibroso e denso, ficando posteriormente rígido e doloroso. Por isso, faz-se necessário prevenir através da drenagem linfática manual para que esse processo seja, e essas complicações por sua vez não evoluam (ANGELIM, 2010).

2.7 TEMPO DE TRATAMENTO NO PÓS OPERATÓRIO

O tempo de tratamento deverá ser estabelecido pelo profissional médico que irá acompanhar o paciente. Todavia articula-se que as opções terapêuticas estão limitadas e são tratadas de forma bem conservadora utilizando-se de recursos a terapêutica compressiva e a drenagem linfática. Sendo que para que se recomende a forma cirúrgica de tratamento este deverá apresentar um quadro crítico associadas ao linfedema crônico (SCHAVERIEN, 2019).

Apesar de apresentar resultados limitados e não existir cura para esta patologia, ainda sim deve-se realizar tratamentos conservadores e não invasivos, o que é sugerido na maioria dos pacientes que possuem linfedemas. Dentre os tratamentos pode-se citar: (Complex Descongestive Therapy) atualmente conhecido como "goldstandard", realizado em centros especializados. Contemplando duas fases sendo que a primeira visa a redução do diâmetro do membro mais curto no período mais curto que seja, possível. E outro é que o chamamos de fase de manutenção pois visa, manter os resultados já alcançados e dentre as modalidades de tratamento está: exercício físico, drenagem linfática manual e medidas de compressão externa (enfaixamento com bandas, contenção elástica e compressão pneumática intermitente) (MENDES et al., 2020).

Já no caso do tratamento cirúrgico este se aplica nos casos em que o tratamento conservador não se mostre tanto eficaz e inclui duas vertentes que são: a vertente cirúrgica reconstrutiva que visa a melhora com a drenagem linfática e a vertente cirúrgica redutora que vai corrigir alguma deformidade que resultou de um linfedema que teve uma longa duração (MENDES et al., 2020).

Segundo Guirro; Guirro (2002) o tratamento com a técnica da drenagem linfática poderá ser iniciada 72 horas, após a cirurgia do paciente se assim o médico solicitar.

Coutinho et al. (2006) que para se obter bons resultados do pôs operatório é necessário que a drenagem linfática manual, seja iniciada logo nas primeiras 72 horas pós cirurgia, sendo assim, um método preconizado com manobras de evacuação e de captação. Todavia só devem ser realizadas nas áreas afetadas. Borges (2010) faz uma ressalva dizendo que a drenagem linfática não representa risco algum aos pacientes em recuperação de pós operatório sendo essencial para o resultado final de um tratamento pós-operatório.

3. METODOLOGIA DA PESQUISA

Este estudo refere-se a pesquisas de revisão de literatura sobre a redução do linfedema em pacientes no pós-operatório aplicando a técnica de drenagem linfática manual nos membros inferiores. O método que irá nortear este artigo cientifico será de natureza básica, abordagem qualitativa e os métodos de revisão integrativa e explorativa. Foram utilizados como base de dados artigos oriundos dos sites SciELO, PubMed, Bvsalud e Google acadêmico. Para levantamento bibliográfico foram aplicados os descritores “Linfedema”, “Drenagem Linfática Manual”, “Pós-operatório”. Como método de inclusão foram considerados artigos científicos e TCCs de

relevância relacionado ao tema, que foram avaliados a partir da leitura dos resumos. Os critérios de exclusão foram os estudos cujo o foco não estejam relacionados com o tema linfedema dos membros inferiores no pós-operatório.

4. RESULTADOS E DISCUSSÃO

O primeiro documento analisado trata-se de uma revista publicada no ano de 2009, pelos autores Godoy; Godoy que utilizou como método um estudo de caso realizado com uma paciente do sexo feminino de 35 anos de idade, e seu caso foi acompanhado por durante 7 dias. E a paciente foi submetida a 10 sessões de drenagem linfática. A paciente em questão era fumante e realizava atividades físicas regulares conforme o estudo.

A paciente buscou o tratamento após a realização cirúrgica vascular, que consequentemente, gerou edemas nos membros inferiores devido o comprometimento do retorno venoso. Conforme demostra imagem a seguir (GODOY; GODOY, 2009).

Imagem 3 – Edemas em membros inferiores

Fonte: https://th.bing.com/th/id/R.19775778f9048e73e06f71c2f3203f14?rik=bwoNARQ79zplKQ&riu=

Durante o processo de avaliação o operador utilizou-se medição ou avaliação perimétrica antes de iniciar o tratamento, o mesmo foi repetido após sete dias. As áreas avaliadas no corpo são: circunferência da coxa (5 a 10cm acima do joelho), circunferência abdominal (5cm acima e 5cm abaixo da cicatriz umbilical) e os glúteos.

Realizou-se 2 sessões de drenagem linfática manual na paciente, as manobras utilizadas neste tratamento seguem os princípios de evacuação. A evacuação realizada nos níveis capilares e nos gânglios linfáticos tem como principal objetivo desobstruir o fluxo linfático. (GUIRRO & GUIRRO 2002).

O processo de captação realiza a absorção do líquido intersticial que se excede para dentro dos capilares linfáticos terminais e auxilia no aumento do fluxo em direção aos linfonodos regionais que seguem em direção ao canal torácico e ao ducto linfático direto. Todavia essa é uma técnica que deve ser realizada no local da zona afetada e

tem por objetivo aumentar a absorção pelos capilares linfáticos (GUIRRO & GUIRRO, 2002).

Conforme Guedes Neto (2003) é por meio das manobras que a linfa é levada aos locais de obstrução para que não haja bloqueio linfático. Porém se a técnica da DLM não for realizada de forma adequada poderá acarretar em um congestionamento e no acúmulo de líquidos. Sendo executada de forma correta a DLM, deverá provocar o estimulo e a abertura dos vasos linfáticos aumentando o volume da linfa podendo chegar a 20 vezes o seu tamanho.

Por meio do programa GraphPadPrim 4, foi possível realizar a medição e os valores da perimetria do antes e do depois do tratamento do pós-operatório na paciente. Realizando-se uma média entre os valores da perimetria de antes, de durante e de depois da realização da DLM, podendo ser observados os resultados positivos que a técnica da drenagem linfática manual obteve na paciente. Podendo ser comparadas por meio de uma Análise de Variância (ANOVA) de uma das vias. Os valores de perimetria de antes e depois o tratamento foram comparados utilizando o programa GraphPadPrim 4. Foi feita uma média dos valores da com post-hoc de comparações múltiplas de Tukey, considerando p > ou = 0,05 (GODOY; GODO, 2009).

Com isso, pode-se perceber resultados satisfatórios na perimetria da paciente demonstrada pelo quadro abaixo.

PERIMETRIA	Primeira Sessão	Quinta Sessão	Décima Sessão
5 cm acima	74 cm	71 cm	67 cm
10 cm acima	72 cm	70,5 cm	69 cm
Cicatriz umbilical	73 cm	71 cm	70 cm
5 cm abaixo	89 cm	87 cm	85 cm
10 cm abaixo	89 cm	88,5 cm	88 cm

Quadro 1: Resultados da perimetria pré, intermediário e pós-tratamento fisioterapêutico da paciente.

Fonte: Godoy, (2009)

Ao final da DLM, o estudo aponta que ocorreu uma redução significante no edema que foi reduzido além das medidas periféricas do mesmo (GUIRRO; GUIRRO, 2002).

O segundo estudo trata-se de uma revisão bibliográfica que traz a importância do procedimento em pacientes submetidos a cirurgias plásticas no caso desse estudo em especial aos pacientes que realizam a cirurgia de abdominoplastia. O estudo demostra o quanto esse tipo de procedimento estético cresceu nos últimos anos e o quão tem sido importante para os pacientes e para sua recuperação a realização de drenagens linfáticas. A abdominoplastia é um procedimento cirúrgico que visa a retirada da gordura na parte inferior do abdômen tanto de homens quanto de mulheres (GUIRRO; GUIRRO, 2002).

O pós-cirúrgico de abdominoplastia poderá apresentar complicações locais sendo elas: deiscências, hematomas, seromas, infecções na cicatriz cirúrgica, alterações cicatriciais, assimetrias, retrações. Também podem ocorrer irregularidades na parede do abdome como: cutâneo-gordurosa desvio laterais do umbigo, elevação dos pelos pubianos (GUIRRO; GUIRRO, 2002).

Imagem 4 - Esquema de corte de abdominoplastia

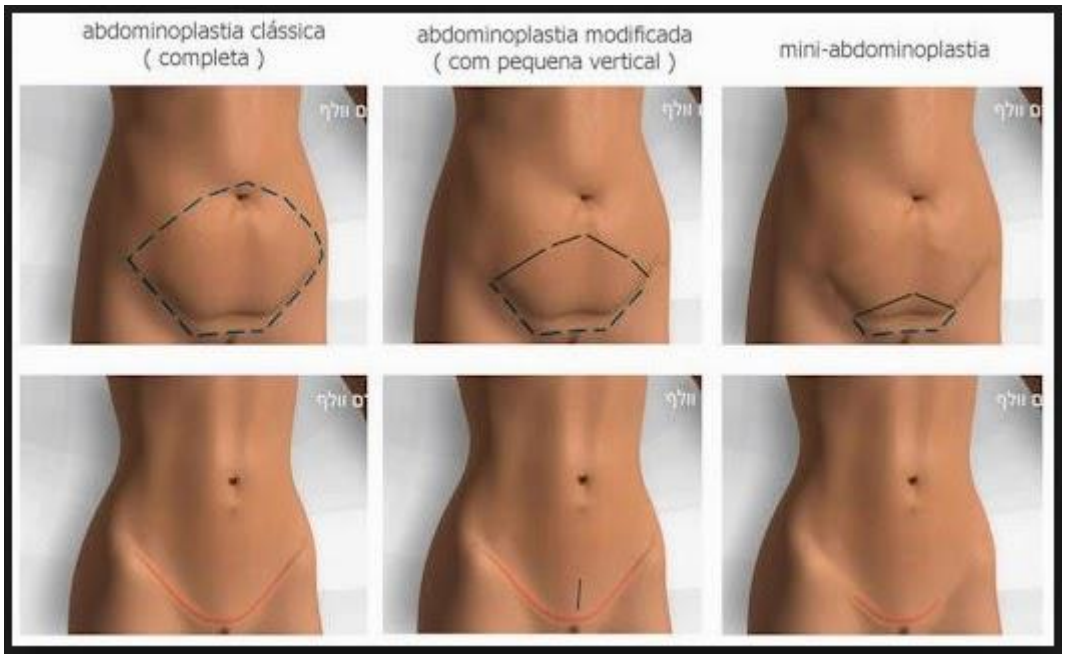

Fonte: http://www.blogspot.com

Para se evitar algumas complicações deverá tomar alguns cuidados dentre eles estão: cinta elástica compressiva por cerca de 3 a 6 meses que deverá ser removida no banho e nas sessões de drenagem linfática. O paciente não poderá realizar esforço físico (tempo determinado pelo cirurgião) (GUIRRO; GUIRRO, 2002).

Neste estudo o autor não especifica o número de sessões de drenagem linfática pela qual o paciente deverá ser submetido. As sessões de DLM, auxiliam na diminuição da dor e na redução dos edemas. A DLM, também poderá ser oferecida ao paciente mesmo após o período do pós operatório, neste caso seu intuito será de promover a melhora da silhueta corporal melhorar o peristaltismo, previne fibrose e melhora a circulação (BORGES 2003).

Pacientes que foram submetidos a cirurgias em membros superiores mastectomia (PRADO et al., 2020).

> “A drenagem não oferece risco algum para o paciente em pós-operatório de cirurgias plásticas, somente se for mal aplicada empregando muita força, rapidez excessiva ou direção errada. Não há limites para utilização e as técnicas de aplicação para as sequelas pós - cirúrgicas podem ser baseadas na drenagem reversa que consiste em direcionar o edema a um gânglio proximal a lesão como uma via alternativa para não haver encharcamento da cicatriz e aumento de edema, já que dependendo da cirurgia onde há uma secção, vasos são lesionados, dificultando assim a eliminação dos líquidos excedentes” (MACEDO & OLIVEIRA , 2010:191).

O estudo contou com uma seleção de cinco estudos que demonstraram os benefícios que a drenagem linfática proporciona aos pacientes. O câncer de mama é algo que atinge a milhares de mulheres todos os dias e muitas delas tem que ser submetidas a procedimentos cirúrgicos de mastectomia ou total ou parcial (INCA, 2019).
Ao analisar os dados, sem avaliar os tumores oriundos do melanona, o CA de mama em mulheres, é o mais frequente entre as mulheres de todas as localidades do Brasil, com risco ratificado “de 81,06 por 100 mil na Região Sudeste; de 71,16 por 100 mil na Região Sul; de 45,24 por 100 mil na Região Centro-Oeste; de 44,29 por 100 mil na Região Nordeste; e de 21,34 por 100 mil na Região Norte” (INCA, p. 34, 2019).

Nunes (2018) diz que o principal objetivo da drenagem linfática nos pacientes que foram submetidos a mastectomia é reestabelecer a normalidade da circulação visto que ocorreu uma obstrução da linfa ativando os mecanismos compensatórios.

Uma das complicações que podem surgir no pós-cirúrgico é o aparecimento de linfedemas nos membros superiores como demostra a imagem 5 a seguir (NUNES 2018).

Imagem 5 – Linfedema pós mastectomia de mama

Fonte: https://institutolongtao.com.br/blog/wp-content/uploads/2019/01/mama-3.jpg

O estudo também não traz de forma precisa o número de sessões ao qual os pacientes devem ser submetidos, mas relata que as sessões de drenagem linfática são benéficas e auxiliam na redução desses edemas, proporcionando ao paciente uma estabilidade emocional maior (NUNES 2018).

O estudo de Cardoso et al., (2017), trata-se de uma revisão bibliográfica que analisou 14 estudos referentes aos benefícios da drenagem linfática em gestantes.

O estudo buscou gestantes que apresentaram edemas em membros inferiores no terceiro mês de gestação. Os estudos demostraram que depois das sessões de drenagem linfáticas os membros das gestantes apresentavam uma redução dos edemas o que as permitia deambular melhor, sem um grande risco de quedas (PRADO et al., 2020).

As alterações provocadas no corpo das gestantes se dá pelo fato das gestantes reter água, em especial no tecido conjuntivo, o que resulta em um edema visível (GYTON; HALL, 2006). Como demostra a imagem 6 abaixo.

Imagem 6 - Edemas em gestantes

Fonte: https://clinicajosefontes.com/wp-content/uploads/2019/08/edema-gravidez-600x300.jpg

Segundo Galino, Silva e Santos (2016), a drenagem linfática, realiza a produção de um aumento da absorção, do fluxo e do transporte linfático, estimulando também os vasos capilares que por sua vez estão inativos.

De forma uni ou bimamual (mãos) em sentido proximal para o distal, obedecendo o sentido da drenagem fisiológica. Porém os profissionais que realizam as manobras de drenagem linfática necessitam de domínio para realização destas técnicas conhecendo a localização dos linfonodos de forma correta (SOUZA; SANTOS; GIACOMOLLI, 2015).

Dentre as técnicas aplicadas nas gestantes está a com movimentos de forma lenta e continua conduzindo a linfa de forma rítmica e progressiva com movimentos superficiais (GUIRRO; GUIRRO, 2002).

5. CONSIDERAÇÕES FINAIS

O sistema linfático tem um papel fundamental em nosso organismo pois ele é responsável por manter o equilíbrio do líquido intersticial, por meio da remoção das proteínas e dos líquidos que a excedem, sendo seu tratamento eficaz quando aplicado de forma correta provoca a redução do linfedema e dos edemas.
Apresentando resultados viáveis em um período de tempo muito curto podendo ser usada em edemas de variadas etiologias (pós-operatórios diversos, lesões traumáticas, etc).

Os autores citados neste estudo foram os pioneiros na utilização desta técnica e foi por meio de suas técnicas que a saúde recebeu uma nova linha no tratamento de

linfedemas e dos edemas tanto em regiões inferiores quanto em regiões superiores do nosso corpo.

Os resultados demostrados pelo estudo de caso confirmam os benefícios da técnica de drenagem linfática manual pois, reabsorveram o líquido intersticial o que por consequência provocou a reabsorção do edema residual.

Os procedimentos adotados pelo estudo também puderam evidenciar a diminuição significativa do linfedema através dos métodos estatísticos de avaliação perimétrica.

Também foi possível perceber que após 7 dias de tratamento ocorreu uma grande diminuição do edema (com aplicação de duas sessões de DLM). Observou-se também que após continuação do tratamento a diferença o não aumentou gradualmente, se mantendo de forma que sua diminuição continuou acontecendo de forma gradativa, não provocando o aparecimento e a formação de outro linfedema. Ou seja, percebeu-se por meio deste artigo científico com base no referencial teórico que a DLM, se demostrou muito eficaz com efeitos rápidos e duradouros no tempo em que o tratamento persistiu a paciente.

O segundo estudo analisado trata-se de um pós operatório em cirurgia do abdome Abdominoplastia ou Dermolipectomia abdominal. Neste caso a drenagem linfática foi indicada pois esta ajuda a promover uma recuperação mais eficaz ao paciente pois está é uma terapia considerada potencializadora na redução do edema pós- cirúrgico e também promove a redução de ocorrerem complicações.

A drenagem linfática nestes tipos de procedimentos promovem uma aceleração do processo de cicatrização interna, ajudando a diminuir as inflamações do tecido e acelerando o processo de reabilitação do paciente.

O terceiro estudo aborda a drenagem linfática em cirurgias de membros superiores. Este tipo de procedimento vem sendo cada vez mais indicado pelos profissionais da saúde por causa de seus benefícios que são consequentes na melhora do paciente, principalmente em relação as complicações que podem ocorrer nas primeiras horas após a realização do procedimento.

A técnica da drenagem linfática é indicada e utilizada no tratamento de diversas patologias, atuando na melhora do processo de cicatrização, na redução dos edemas e nos alívios das dores causados pelo processo cirúrgico, ajuda na absorção de hematomas e seromas, o que para os pacientes significa benefícios imediatos.

Com base nos estudos apresentados pode-se concluir que a drenagem linfática é um procedimento seguro e pode ser aplicado em diversas partes do corpo conforme sua especificidade e indicação, auxiliando na recuperação do paciente em conjunto com demais procedimentos e cuidados que o paciente deverá tomar.

6. REFERÊNCIAS

ALENCAR, Tatiana Priscila; MEJIA, Dayana PM. A influência da drenagem linfática manual no pós-operatório imediato de cirurgia vascular de membros inferiores. **Estudo de Caso [periódico na internet]**, 2011.

BACELAR, R. O.; PEREIRA, V. H. Revisão de literatura da fisiopatologia da popularmente conhecida celulite: **uma reflexão sobre o método Godoy e Godoy como possibilidade de tratamento**. Rio de Janeiro, 2017.

BERGMANN A. **Prevalência de linfedema subseqüente a tratamento cirúrgico para câncer de mama.** São Paulo; 2000. [Dissertação de Mestrado-Escola Nacional de Saúde Pública].

BORGES, Juliano. Segurança em lipoaspiração usando a anestesia local tumescente: relato de 1.107casos no período de 1998 a 2004. **Revista Surg Cosmet Dermatol**. n. 3, v. 2, 2011.

BORGES, F. S. **Modalidades Terapêuticas nas Disfunções Estéticas.** São Paulo: Photo Editora, 2006.

BORGES, Fábio. **Importância da fisioterapia no edema para abdominoplastia.** Disponível em: http://www.proffabioborges.com.br/artigos/importancia_da_fisioterapia_no_edema_pos_abdominoplastia.pdf, Acesso 08/06/2014.

BARROS, V. M.; Panobianco, M. S.; de Almeida, A. M. e Guirro, E. C. O. (2013). Linfedema pós mastectomia: um protocolo de tratamento. ***Fisioter Pesq***., v. 20, n. 2, p. 173-183, abr.

CARDOZO A.D.; OLIVEIRA E.A. de; SERPA L.A. Benefícios Drenagem Linfática. **Rev. Lit.** [periódico na internet] 2013. [acesso em 05 de abril 2022]. 3p. Disponível em: http://www.faculdadealfredonasser.edu.br. Acesso em: 10 Abril 2022.

CARDOSO, Maria dos Prazeres Carneiro; DE SOUSA, Iara Laís Lima; DE SOUZA, Narjara Araújo. Efeitos da Drenagem Linfática Manual aplicada em gestante. **Essentia-Revista de Cultura, Ciência e Tecnologia da UVA**, v. 18, n. 1, 2017.

CARVALHO, A. P. F. e de Azevedo, E. M. M. A. (2007). ***Fisioterapia aquático no tratamento do linfedema pós mastectomia,*** **Femina**, v. 35, n. 7, jul.

COUTINHO, Mariana de Morais; et al. A importância da atenção fisioterapêutica na minimização do edema nos casos de pós-operatório de abdominoplastia associada à lipoaspiração de flancos**. Revista Fisioterapia Ser**. n. 4, v.1, 2006.

COUTINHO, Ana Paula dos Reis Rocha; DE SOUZA, Camila Sabino; MARQUES, Mateus Santos. A Drenagem Linfática no Pós-Operatório Imediato de Cirurgia de Membros Superiores. **Pesquisa, Sociedade e Desenvolvimento** , v. 10, n. 16, pág. e475101624047-e475101624047, 2021.

COELHO, E. B. **Mecanismo de Formação de Edemas**. Ribeirão Preto, 2004.

EMRICH, M. L. DRENAGEM LINFÁTICA MANUAL EM GESTANTES: UMA REVISÃO DA LITERATURA. 2013.

DE SOUZA[1], Emília Cristina Garcia; MEIJA, Dayana Priscila Maia. A drenagem linfática aplicada no pós-operatório da adbdominoplástia. 2015 .

GALINO, L. G; SILVA, M. M.; SANTOS, J. M. **Efeitos da drenagem linfática manual na gestante:** revisão sistemática de ensaios aleatórios. Disponível em: < http://interfisio.com.br/?artigo&ID434&url=Efeitosda-Drenagem-Linfatica-manual-na-Gestante--Revisao-Sistematica-de-Ensaios-Clinicos-Aleatorios.> Acesso em: 23 maio, 2016.

GRAVENA, B.P. **Massagem de drenagem linfática no tratamento de fibroedema gelóide em mulheres jovens.** Cascavel: 2004.

GUEDES Neto HJ. Linfedemas – Classificação, Etiologia, Quadro Clínico e Tratamento não Cirúrgico. In: Brito CJ. Cirurgia vascular, 1ª ed. Rio de Janeiro: Revinter; 2002. p. 1228-35.

GODOY JMP, GODOY MFG. **Drenagem Linfática Manual**. Uma Nova Abordagem. São José do Rio Preto 2004: Disponivel em: https://jvascbras.org › article › pdf › jvb-3-1-77. Acesso em: 10 Abril 2022.

GODOY, Maria de Fatima Guerreiro; DE GODOY, Jose Maria Pereira. Drenagem linfática em paciente com dermatofibrose e flebite de membro inferior–relato de caso. **Rev Inst Ciênc Saúde**, v. 27, n. 2, p. 133-5, 2009.

GUIRRO, E; GUIRRO, R. **Fisioterapia dermato-funcional**: fundamentos, recursos patologias. São Paulo: Manole, 2004.

GUIRRO, Elane; GUIRRO, Rinaldo. **Fisioterapia Dermato Funcional**. São Paulo: Manole, 2002.

GUIRRO, E.; GUIRRO, R. **Fisioterapia dermato-funcional**. 3. Ed. Editora Manole: São Paulo, 584p, 2002.

GUYTON, Artur; HALL, John E. **Tratado de fisiologia médica**. 10 ed. São Paulo: Guanabara Koogan, 2002.

INCA. Instituto Nacional de Câncer José Alencar Gomes da Silva. **Estimativa 2020:** incidência de câncer no Brasil / Instituto Nacional de Câncer José Alencar Gomes da Silva. – Rio de Janeiro: INCA, 2019.

JUNQUEIRA, Luiz; CARNEIRO, José. Histologia Básica. Rio de Janeiro: Guanabara Koogan, 2008.

KINMONTH JB, Taylor GW, Tracy GD, Marsh JD. Primary lymphoedema. **Br J Surg.** 1957;45:1-10.

KURZ I. Textbook of Dr. Vodder's Manual Lymph Drainage. Heidelberg: Haug Verlarg; 1997.

LEAL, N. F. B. S.; Dias, L. A. R.; Carrara, H. H. A. e Ferreira, C. H. J. (2011). Linfedema pós-câncer de mama: comparação de duas técnicas fisioterapêuticas – estudo piloto. ***Fisioter Mov*.,** Curitiba, v. 24, n. 4, p. 647-654, out/dez.

LEDUC, A. ET al**. Drenagem Linfática** Teoria e Prática. SP: Ed Manole. 2000.

LEDUC A, L EDUC O. **Drenagem Linfática**. Teoria e Prática. Traduzido por: Marcos Ikeda. São Paulo: Manole; 2000.

LEDUC, A.; LEDUC, O**. Drenagem Linfática**: Teoria e Pratica. São Paulo: Manole, 2007

MENDES, Daniel et al. Tratamento cirúrgico do linfedema primário de membro inferior associado a malformação venosa: relato de caso e revisão de literatura. **Angiologia e Cirurgia Vascular**, v. 16, n. 1, p. 53-58, 2020.

MOWLEN R. The treatment of lymphoedema. Br J Plastic Surg. 1948;1:48-55.

[NCI] National Cancer Institute. PDQ® Lymphedema. [atualizado em 07 jan. 2008. Avaliable from: <URL:http://www.nci.nih.gov/cancerinfo/pdq/supportivecare /lymphedema/patient> [2009 jan 11]

NUNES, Jessica Espíndola. **A eficácia da drenagem linfática manual no linfedema pós mastectomia.** 2018. 17f. Monografia (Pós – Graduação) - Universidade Regional do Noroeste do Estado do Rio Grande do Sul – UNIJUÍ. Ijuí – RS, 2018.

OLIVEIRA Cláudia. **Abordagem anatômica, fisiológica, motora, biomecânica e eletromiográfica da musculatura abdominal**. 2009. Disponível em: http://www.fade.up.pt/rpcd/_arquivo/RPCD_vol.5_nr.3.pdf. Acesso em 15/07/2014.

OLIVEIRA, A; CARDOSO, M. A drenagem linfática na gravidez e pós-parto: uma revisão. EFDeportes.com, v. 19, n. 199, p. 1/1, 2014. Disponível em http://repositorio.ufc.br/bitstream/riufc/11152/3/2014_art_mpccardoso.htm

OZOLINS, B. C.; MENDES, A. F.; PINTO, L. P.; ASSIS, I. B. Drenagem Linfática Clássica: revisão de literatura. **Revista Saúde em Foco**, n.10, p.319-323, 2018

PARTSCH H, Rabe E, Steimer R. Historical overview. In: Partsch H, Rabe E, Steimer R. Compression Therapy of Extremities. Paris: Phlébologiques Françaises; 2000.

PRADO, Aline Souza et al. Os Benefícios da Drenagem Linfática Pós Mastectomia/The benefits of lymphatic drainage after mastectomy. **ID on line. Revista de psicologia**, v. 14, n. 52, p. 362-373, 2020.

PEREIRA DE GODOY, JM1 et al. Mobilization of fluids in large volumetric reductions during intensive treatment of leg lymphedema. **International Angiology: a Journal of the International Union of Angiology**, v. 32, n. 5, p. 479-482, 2013.

PICCININ, Aline Martinelli et al. Redução do edema em membros inferiores através da drenagem linfática manual: um estudo de caso. **Rev Inspirar Mov Saude**, v. 1, n. 2, p. 10-4, 2009.

RIDNER SH. The psycho-social impact of lymphedema. **Lymphat Res Biol.** 2009;7(2):109–12

SANCHES, O. Pré e pós cirurgia plástica. **Personalité-Revista Profissional Multidisciplinar**, n. 24, p. 11-17. Ago/set. 2002. http://www.revistapersonalite.com.br/prepos_verao.php. Acesso 18/10/2014.

SELLICK, Megan J. et al. Subcutaneous draining of lower extremity edema in a patient with advanced cancer relieves scrotal swelling and improves mobility. **Journal of Oncology Practice**, v. 14, n. 1, p. 49-51, 2018.

SILVA, R. H. **Drenagem linfática manual no tratamento de pacientes portadores de feridas venosas crônicas em membros inferiores em uso de curativos bioativos.** Dissertação (Mestrado em Biotecnologia Médica) - Universidade Estadual Paulista, Botucatu, 2010.

SILVA, Inês Cristina Alves. **Drenagem linfática**. In: BORGES, Fábio Santos. Modalidades Terapêuticas nas Disfunções Estéticas. 2 ed. São Paulo: Editora Phorte, 2010.

SORAN Atilla , Osman Toktas, Ariel Grassi e Efe Sezgin. Adding Pneumatic Compression Therapy in Lower Extremity Lymphedema Increases Compliance of Treatment, While Decreasing the Infection Rate. **Pesquisa Linfática e Biologia 2022 20** : **3** , **315-318**

SCHAVERIEN MV, Coroneos CJ. Surgical Treatment of Lymphedema. **Plast Reconstr Surg.** 2019;144(3):738–58.

SCHULZE H, Nacke M, Gutenbrunner C, Hadamitzky C. Worldwide assessment of healthcare personnel dealing with lymphoedema. **Health Econ Rev.** 2018;8(1):10.

SOUZA, A. P.; SANTOS, T. M.; GIACOMOLLI, C. DRENAGEM LINFÁTICA NA GESTAÇÃO. XX SEMINÁRIO INTERDISCIPLINAR DE ENSINO, PESQUISA E EXTENSÃO. Unicruz, 2015.

YAMATO, A.P.C.N. Sistema linfático: revisão de literatura. **Rev Multidisciplinar da Faculdade de Ciências Biológicas e da Saúde da Unigran**, Dourados, v. 1, n. 2, 2007.

REFERÊNCIAS

COUTINHO, Mariana de Morais; et al. A importância da atenção fisioterapêutica na minimização do edema nos casos de pós-operatório de abdominoplastia associada à lipoaspiração de flancos**. Revista Fisioterapia Ser**. n. 4, v.1, 2006.

[NCI] National Cancer Institute. PDQ® Lymphedema. [atualizado em 07 jan. 2008. Avaliable from: <URL:http://www.nci.nih.gov/cancerinfo/pdq/supportivecare /lymphedema/patient> [2009 jan 11].

OLIVEIRA, A; CARDOSO, M. A drenagem linfática na gravidez e pós-parto: uma revisão. EFDeportes.com, v. 19, n. 199, p. 1/1, 2014. Disponível em http://repositorio.ufc.br/bitstream/riufc/11152/3/2014_art_mpccardoso.htm