

EFICÁCIA DA ASSOCIAÇÃO DO PLASMA RICO EM PLAQUETAS (PRP) COM A TÉCNICA DE MICROAGULHAMENTO PARA TRATAMENTO DO MELASMA: MECANISMOS DE AÇÃO E BENEFÍCIOS CLÍNICOS

EFFICACY OF THE ASSOCIATION OF PLATELET-RICH PLASMA (PRP) WITH THE MICRONEEDLING TECHNIQUE FOR THE TREATMENT OF MELASMA: MECHANISMS OF ACTION AND CLINICAL BENEFITS

Isabella Mariana Lopes da Silva¹

Roselaine Oliveira da Costa Gonzaga²

RESUMO: O melasma é uma desordem pigmentária crônica, multifatorial e recorrente, que acomete predominantemente mulheres em idade fértil e se manifesta por áreas de hiperpigmentação em regiões fotoexpostas, principalmente no rosto. Considerando as limitações dos tratamentos convencionais, como peelings químicos e agentes despigmentantes, a combinação entre o Plasma Rico em Plaquetas (PRP) e a técnica de microagulhamento tem emergido como uma alternativa promissora na estética regenerativa. Este trabalho tem como objetivo analisar, por meio de uma revisão de literatura, a eficácia da associação entre PRP e microagulhamento no tratamento do melasma, investigando seus mecanismos de ação, benefícios clínicos e possíveis vantagens em comparação às terapias tradicionais. A pesquisa foi conduzida com base em artigos científicos publicados entre 2015 e 2025, indexados em bases de dados como SciELO, PubMed e Google Acadêmico, utilizando análise qualitativa e descritiva. Os resultados da revisão indicam que a combinação terapêutica promove melhora significativa na uniformidade cutânea, redução da hiperpigmentação e estímulo à regeneração tecidual. Espera-se, portanto, contribuir para o avanço do conhecimento científico sobre a eficácia e segurança dessa abordagem, reforçando a importância de novas pesquisas e de regulamentações específicas que garantam o uso ético e seguro do PRP na biomedicina estética

Palavras-chave: Estética Regenerativa; Hiperpigmentação; Melasma; Microagulhamento; Plasma Rico em Plaquetas.

ABSTRACT: Melasma is a chronic, multifactorial, and recurrent pigmentation disorder that predominantly affects women of childbearing age and manifests as areas of hyperpigmentation in sun-exposed areas, primarily the face. Considering the limitations of conventional treatments, such as chemical peels and depigmenting agents, the combination of Platelet-Rich Plasma (PRP) and microneedling has emerged as a promising alternative in regenerative aesthetics. This study aims to analyze, through a literature review, the efficacy of the combination of PRP and microneedling in the treatment of melasma, investigating its mechanisms of action, clinical benefits, and potential advantages compared to traditional therapies. The research was conducted based on scientific articles published between 2015 and

¹ Isabella Mariana Lopes da Silva, Biomedicina UniSales, Vitória/ES. isabellamarianalopes15@hotmail.com.

² Roselaine Gonzaga, Professora Orientadora UniSales, Vitória/ES. rose_biomed@outlook.com.

2025, indexed in databases such as SciELO, PubMed, and Google Scholar, using qualitative and descriptive analysis. The results of the review indicate that the therapeutic combination promotes significant improvements in skin uniformity, reduces hyperpigmentation, and stimulates tissue regeneration. Therefore, it is expected to contribute to the advancement of scientific knowledge about the efficacy and safety of this approach, reinforcing the importance of further research and specific regulations that ensure the ethical and safe use of PRP in aesthetic biomedicine.

Keywords: Regenerative Aesthetics; Hyperpigmentation; Melasma; Microneedling; Platelet Rich Plasma.

1 INTRODUÇÃO

Nos últimos anos, a demanda por atendimentos dermatológicos e procedimentos estéticos tem crescido significativamente, refletindo tanto o avanço da indústria cosmética quanto a busca por padrões de beleza socialmente aceitos (Gomes *et al.*, 2019). Entre as alterações cutâneas mais prevalentes encontra-se o melasma, caracterizado por manchas escuras, principalmente na face, que afetam a autoestima e a qualidade de vida dos pacientes, em especial mulheres em idade fértil (De Lima, 2023).

Embora existam diversas opções terapêuticas, como peelings químicos, lasers e agentes despigmentantes, muitas vezes os resultados são limitados ou acompanhados de efeitos adversos, como irritações e alterações pigmentares (De Lima *et al.*, 2023). Nesse cenário, cresce o interesse acadêmico por terapias alternativas que possam apresentar maior eficácia e segurança, entre elas o Plasma Rico em Plaquetas (PRP), substância autóloga rica em fatores de crescimento capazes de estimular a regeneração celular e a produção de colágeno (Meira *et al.*, 2019).

A associação do PRP ao microagulhamento tem se destacado em pesquisas por seus potenciais benefícios, uma vez que o procedimento provoca microlesões controladas que favorecem a renovação da pele e podem potencializar os efeitos regenerativos do plasma (Cassiano, 2021). Estudos indicam resultados promissores dessa combinação no tratamento do melasma, oferecendo possibilidades de maior uniformidade do tom cutâneo e segurança clínica (Costa; Santos, 2016; De Lima *et al.*, 2023).

Assim, este trabalho propôs uma investigação dos estudos clínicos sobre a associação entre PRP e microagulhamento, com o objetivo de analisar seus mecanismos de ação e os benefícios clínicos descritos. Dessa forma, buscou contribuir para o enriquecimento do conhecimento acadêmico acerca desse tema e fornecer subsídios teóricos que possam orientar futuras análises.

2 REVISÃO DE LITERATURA

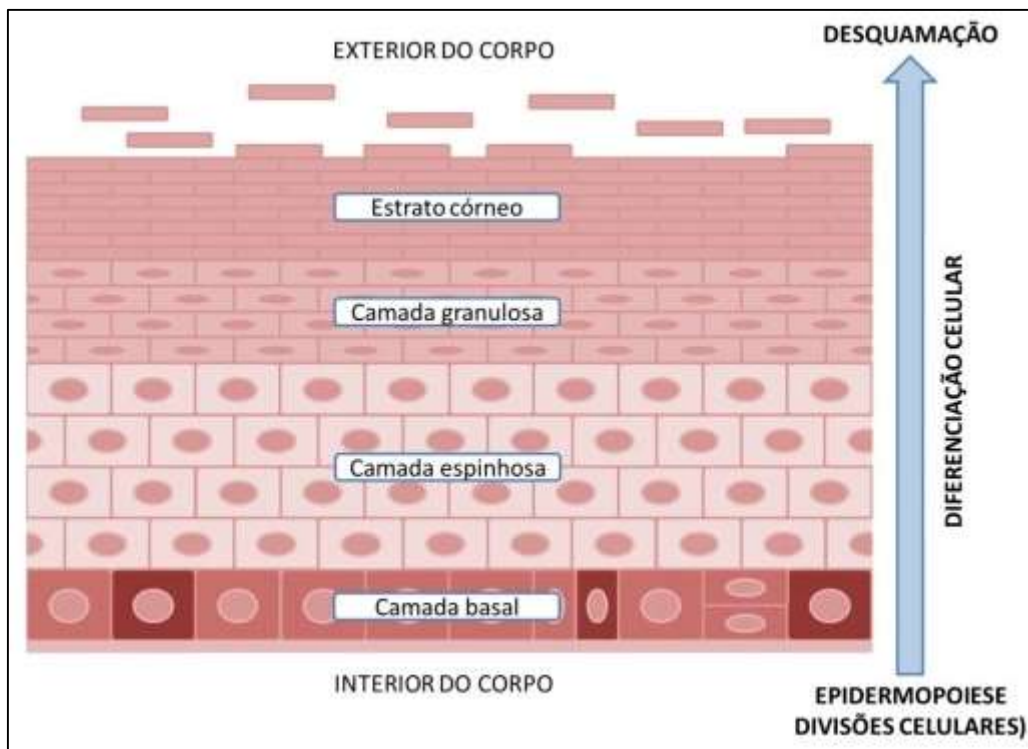
2.1 ESTRUTURA E FISIOLOGIA DA PELE

A pele é o maior órgão do corpo humano e desempenha funções essenciais para a manutenção da homeostase. Atua como barreira de proteção contra microrganismos

e perda hídrica, participa da regulação térmica, da síntese de vitamina D e da percepção sensorial (Silva *et al.*, 2024). Representa cerca de 12% do peso corporal e é formada por duas camadas principais: epiderme e derme, cada uma com características específicas que garantem a integridade e funcionalidade desse órgão (Vasconcelos, 2022).

A epiderme é a camada mais superficial, composta por tecido epitelial estratificado queratinizado, responsável pela renovação celular e pela proteção contra agressões externas. É formada pelas camadas basal, espinhosa, granulosa, lúcida e córnea. Por ser avascular, recebe nutrientes por difusão a partir da derme. Sua espessura varia entre 75 e 150 μm , podendo ser maior em áreas de maior atrito, como palmas das mãos e plantas dos pés (Figura 1) (Domansky; Borges, 2012).

Figura 1 - Camadas da epiderme



Fonte: Lorencini (2014)

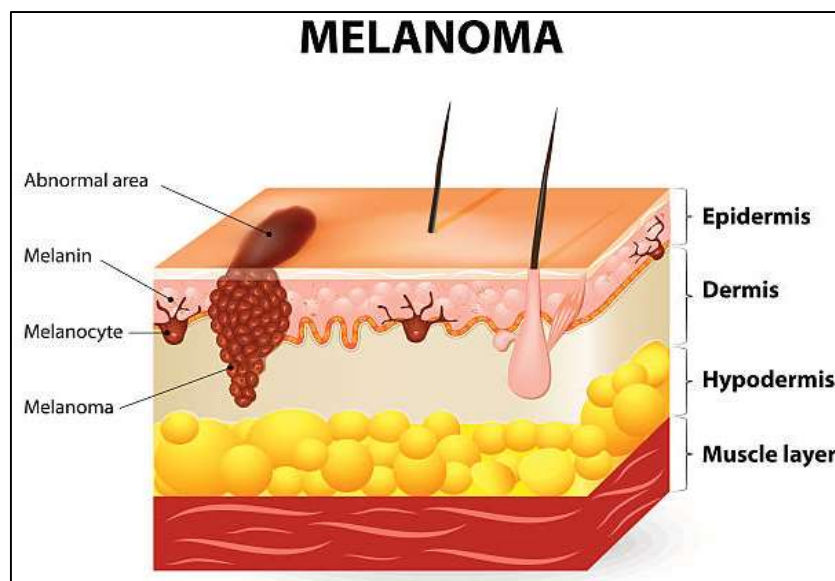
A derme, localizada abaixo da epiderme, corresponde a cerca de 90% da espessura da pele. É composta principalmente por fibras de colágeno e elastina, além de vasos sanguíneos, linfáticos e terminações nervosas, sendo fundamental para a sustentação e nutrição da pele. Divide-se em duas camadas: a papilar, mais superficial é composta por tecido conjuntivo frouxo, e a reticular, mais profunda, formada por tecido conjuntivo denso. Os fibroblastos, células predominantes da derme, são responsáveis pela produção de proteínas da matriz extracelular e pela resposta inflamatória quando ativados (Lorencini, 2014).

2.2 MELASMA

O melasma é uma alteração cutânea crônica caracterizada pelo aparecimento de manchas escuras, geralmente na face, associadas a fatores hormonais, genéticos e ambientais, com maior prevalência em mulheres entre 30 e 55 anos, especialmente em regiões tropicais (Cunha; Da Silva; Oliveira, 2020). Trata-se de uma condição de difícil manejo, de caráter recorrente, que pode impactar negativamente a autoestima e a qualidade de vida.

A fisiopatologia do melasma, como é possível visualizar na Figura 2, envolve a melanogênese, processo no qual os melanócitos produzem melanina com participação da enzima tirosinase. Esse pigmento é armazenado em melanossomos e transferido aos queratinócitos, protegendo o DNA contra a radiação ultravioleta (UV). Além disso, a melanina pode ser classificada em eumelanina (marrom a negra, com ação fotoprotetora) e feomelanina (avermelhada, sem efeito protetor significativo). A regulação desse processo ocorre principalmente pelo gene MC1R, ativado pelo hormônio α -MSH, desencadeando reações bioquímicas que aumentam a produção de melanina (Pawlina, 2021; Loscalzo *et al.*, 2024).

Figura 2 - Representação esquemática do melanoma e suas camadas de acometimento cutâneo



Fonte: Ttsz (2014)

As lesões de melasma são comumente observadas em áreas como a testa, bochechas, têmporas e lábio superior, com manchas que variam de tonalidades de marrom-claro a marrom (Loscalzo *et al.*, 2024).

O processo da produção de melanina em indivíduos com melasma está exarcebado, o que resulta em maior depósito de pigmento na pele. Nesse contexto, a hiperpigmentação pode ser classificada em três formas clínicas, sendo elas: o melasma epidérmico, em que o acúmulo de melanina ocorre em camadas superficiais na epiderme, formando manchas de tonalidade marrom bem delimitadas; melasma

dérmico, no qual a melanina se deposita em regiões mais profundas, apresentando uma coloração acinzentada; e melasma misto, que reúne características dos dois primeiros, apresentando manchas de cor marrom-acinzentada. Entre esses tipos, o dérmico e o misto são geralmente mais resistentes às terapias convencionais, dificultando o alcance de resultados satisfatórios (Borges, 2021; Barbosa; Guedes, 2018).

Quadro 1 – Tipos de melasma, histologia e tratamento utilizado

Tipo de melasma	Histologia	Luz de Wood	Dermatoscopia
Epidérmico	Aumento da melanina na epiderme	Fluorescência melhorada	Telangiectasia, pigmento castanho
Dérmico	Aumento perivascular	Ausência de fluorescência	Telangiectasia
Misto	Macrófagos, pigmentação epidérmica moderada	Ações com e sem fluorescência	Pigmento azul-cinza

Fonte: Adaptado de Barbosa e Guedes (2018).

2.3 MICROAGULHAMENTO

O microagulhamento surgiu na década de 1990, quando Michael e Norman Orentreich relataram o uso de agulhas para estimular a produção de colágeno no tratamento de rugas e cicatrizes, técnica conhecida como subincisão. Nesse mesmo período, Camirand e Doucet desenvolveram a dermoabrasão com agulhas utilizando uma pistola de tatuagem sem tinta para tratar cicatrizes atróficas. Em 2005, o cirurgião plástico Desmond Fernandes, considerado um dos pioneiros do método, aprimorou a técnica de indução de colágeno com agulhas e criou o primeiro dispositivo em formato de rolo, o Derma Roller®, que se tornou referência na prática clínica (Sousa; Oliveira, 2024).

Durante o procedimento, são realizadas microlesões controladas na pele, desencadeando um processo de reparação dividido em três fases, sendo elas: inflamatória, proliferativa e de remodelação. Inicialmente, ocorre a formação de coágulo que atua como barreira protetora e, em seguida, fibroblastos são ativados, promovendo epitelização, angiogênese e a produção de elastina e colágeno tipo III, fundamentais para a renovação cutânea (Martins, 2024).

Entre os dispositivos utilizados destacam-se o dermaroller e a dermapen. O dermaroller é um cilindro equipado com agulhas de aço inoxidável, que podem variar de 190 a 1.080 unidades, com comprimentos entre 0,20 mm e 3,00 mm, sendo amplamente empregado no tratamento de rugas, melasma, cicatrizes e pigmentações (Sousa; Oliveira, 2024). Já a dermapen é um modelo em formato de caneta elétrica, que utiliza cartuchos de agulhas descartáveis, proporcionando maior segurança, precisão na profundidade de penetração e conforto durante o procedimento. Sua principal vantagem é reduzir a variação da pressão aplicada, tornando a técnica menos dolorosa e mais econômica (Bertozzo *et al.*, 2023).

O mecanismo de ação de ambos os dispositivos se baseia no estímulo da produção de colágeno e elastina por meio do processo inflamatório controlado. As microperfurações também favorecem a liberação de fatores de crescimento, como o PDGF (Fator de Crescimento Derivado de Plaquetas), TGF- α (Fator de Crescimento

Transformador Alfa), TGF- β (Fator de Crescimento Transformador Beta) e FGF (Fator de Crescimento de Fibroblastos), que intensificam a reparação tecidual, promovem angiogênese e resultam em melhora da textura e firmeza da pele (Singh; Yadav, 2016). Além disso, os microcanais formados permitem maior permeabilidade de ativos tópicos, potencializando a eficácia de tratamentos combinados (Silva *et al.*, 2023).

2.4 PLASMA ENRIQUECIDO EM PLAQUETAS (PRP)

O Plasma Rico em Plaquetas (PRP) é considerado um dos maiores avanços na terapia regenerativa e tem sido aplicado em diversas áreas da medicina, incluindo a estética (Machado, 2024). Seu efeito principal decorre da elevada concentração de fatores de crescimento derivados das plaquetas, capazes de estimular processos como regeneração tecidual, angiogênese e proliferação celular.

A técnica teve origem na Segunda Guerra Mundial, com o experimento de Edwin Cohn, que utilizou etanol frio para separar proteínas plasmáticas, inaugurando o chamado “processo de fracionamento de Cohn”. Décadas depois, nos anos 1970, hematologistas passaram a empregar o PRP no tratamento da trombocitopenia e em transfusões sanguíneas (Mertz *et al.*, 2020). Desde então, sua aplicação expandiu-se para especialidades como Ortopedia, Medicina Esportiva e Odontologia, embora na estética ainda existam relativamente poucos estudos. Nessa área, as pesquisas destacam seu uso como coadjuvante em cicatrização de feridas, rejuvenescimento cutâneo, alopecia, hiperpigmentações e em protocolos associados a sessões de laser (Pavani; Fernandes, 2017).

O PRP é um concentrado autólogo obtido pela centrifugação do sangue venoso, apresentando de duas a nove vezes mais plaquetas que os níveis fisiológicos (150.000–350.000/mm³) (Alves *et al.*, 2023). Entre os fatores de crescimento presentes, destacam-se o PDGF, que promove quimiotaxia e proliferação celular; o TGF- β , essencial para a remodelação da matriz extracelular; o IGF-1, que favorece a regeneração; o VEGF, indutor da angiogênese; e o EGF, que acelera a epitelização. Outros, como o PF-4 e o fator de angiogênese plaquetário, contribuem para o controle da resposta inflamatória (Campos; De Souza, 2021; Da Costa, 2016).

Entre suas principais vantagens estão a ausência de riscos imunológicos e de transmissão de doenças, além da capacidade de formar um gel após a aplicação, favorecendo maior retenção local e liberação de fatores de crescimento. O PRP também exerce ação anti-inflamatória, inibindo enzimas pró-inflamatórias e estimulando citocinas reguladoras (Everts; Pinto; Girão, 2020; Manole *et al.*, 2023).

Os concentrados plaquetários são classificados em três tipos: PRP, Plasma Rico em Fibrina (PRF) e Fibrina Rica em Plaquetas Injetável (I-PRF). Embora o PRP tenha sido amplamente aceito, apresenta limitações, como o uso de anticoagulantes exógenos (trombina bovina, cloreto de cálcio, EDTA e citrato de sódio), que podem comprometer a cicatrização e aumentar o risco de sangramento. Para superar esses desafios, o PRF foi desenvolvido em 2001 por Joseph Choukroun. Esse protocolo, que dispensa anticoagulantes, promove a formação de uma matriz de fibrina mais estável, com liberação lenta de fatores de crescimento, apresentando maior segurança e previsibilidade clínica (Milan, 2024; Karimi; Rockwell, 2019; Pereira *et al.*, 2023; Alpan *et al.*, 2024).

Apesar dos benefícios, tanto PRP quanto PRF possuem contraindicações, como doenças autoimunes, infecções ativas, neoplasias, distúrbios de coagulação, gravidez, lactação e alterações cutâneas locais. Também devem ser evitados em usuários de anticoagulantes, AINEs, tabagistas ou indivíduos com histórico de abuso de drogas e álcool (Conselho Regional de Biomedicina, 2024). Os efeitos adversos, geralmente leves e transitórios, incluem dor, edema, eritema e hematomas, sendo infecções e cicatrização inadequada menos comuns (Karimi; Rockwell, 2019; Pereira *et al.*, 2023; Alpan *et al.*, 2024).

Na estética, o PRP tem se mostrado especialmente promissor quando associado ao microagulhamento, técnica que potencializa a absorção de ativos e intensifica a regeneração tecidual. Estudos apontam que o microagulhamento pode aumentar em até 80 vezes a permeação cutânea, tornando o PRP uma estratégia eficaz para o rejuvenescimento facial e no tratamento do melasma, ao estimular fibroblastos, remodelar a derme e uniformizar a pigmentação (Albano; Pereira; Assis, 2018; Saraiva *et al.*, 2018).

Dessa forma, para utilização do PRP em estética é necessária a padronização de protocolos que assegurem reprodutibilidade e segurança. Portanto, a escolha adequada do método de obtenção e a associação com outras técnicas, como o microagulhamento, caracterizam um caminho promissor para ampliar seus resultados terapêuticos e fortalecer sua aplicabilidade clínica (Milan, 2024).

2.5 PLASMA ENRIQUECIDO EM PLAQUETAS ASSOCIADO A TÉCNICA DE MICROAGULHAMENTO

O microagulhamento, também conhecido como terapia de indução de colágeno, é caracterizado como um procedimento minimamente invasivo e altamente eficaz, com um número crescente de aplicações clínicas. Entre as principais indicações estão o rejuvenescimento cutâneo, tratamento de cicatrizes de acne, alopecia androgenética, hiperidrose axilar, melasma, melnose periorbital e estrias distendidas. Nesse sentido, muitas dessas condições têm demonstrado melhores resultados quando o microagulhamento é utilizado associado ao Plasma Rico em Plaquetas (PRP), que pode ser aplicado de diferentes formas, como por meio de injeções intradérmicas realizadas antes do microagulhamento ou por via tópica, tanto antes quanto após o procedimento. Uma das abordagens mais utilizadas atualmente é a aplicação simultânea do PRP durante a execução do microagulhamento, favorecendo uma maior penetração dos fatores de crescimento e intensificando os efeitos terapêuticos de forma segura e pouco invasiva (Taneja *et al.*, 2020).

O microagulhamento associado ao Plasma Rico em Plaquetas (PRP) tem se destacado como uma estratégia promissora no tratamento de diferentes alterações dermatológicas, especialmente da pigmentação facial. A técnica consiste na realização de microperfurações na pele com agulhas finas, formando microcanais que facilitam a penetração e absorção do PRP na região tratada. O PRP, por sua vez, é rico em fatores de crescimento e citocinas, os quais estimulam a regeneração tecidual, promovem a síntese de colágeno e contribuem para a melhora da textura cutânea, além de favorecer a redução das hiperpigmentações (Shahraki; Khazaei; Haradasht, 2024).

O microagulhamento cutâneo estimula a produção de colágeno e a atividade dos fibroblastos na derme superficial, favorecendo a reparação dos danos presentes nessa região e na membrana basal em pacientes com melasma. Esse processo reduz a influência de estímulos melanogênicos (Lima *et al.*, 2024, Albano *et al.*, 2018).

No caso do PRP, sua ação sobre a uniformização da cor da pele pode ser explicada pela reparação da membrana basal, promovida por proteínas que reforçam a estrutura cutânea e contribuem para a melhora clínica do melasma (Du *et al.*, 2020).

3 METODOLOGIA

Este trabalho foi realizado por meio de uma revisão bibliográfica, com abordagem integrativa e descritiva, tendo como objetivo analisar e discutir os dados científicos disponíveis na literatura sobre a eficácia da associação entre o Plasma Rico em Plaquetas (PRP) e a técnica de microagulhamento no tratamento do melasma. A pesquisa buscou compreender os mecanismos de ação dessa combinação terapêutica, seus benefícios clínicos e seu potencial em comparação com outros tratamentos, como o microagulhamento convencional.

A coleta de dados foi realizada de forma remota, por meio do levantamento de artigos científicos, dissertações, teses e livros disponíveis em bases de dados eletrônicas como SciELO, PubMed e Google Acadêmico. Foram utilizadas palavras-chave como: melasma, microagulhamento, plasma rico em plaquetas, PRP, biomedicina estética, hiperpigmentação, entre outras, a fim de filtrar os resultados relevantes ao tema proposto.

Foram incluídos materiais publicados entre os anos de 2015 e 2025, redigidos nos idiomas português, inglês e espanhol. Como critérios de exclusão, foram descartadas publicações sem respaldo científico, com fundamentação teórica insuficiente, duplicadas ou que não apresentavam relação direta com o objeto de estudo.

Por tratar-se de uma pesquisa exclusivamente bibliográfica, não houve envolvimento direto com seres humanos, o que dispensou a necessidade de submissão ao Comitê de Ética em Pesquisa (CEP), conforme estabelece a Resolução nº 510/2016 do Conselho Nacional de Saúde (CNS).

A análise dos dados foi conduzida de forma crítica e interpretativa, com base na revisão integrativa da literatura, permitindo a comparação entre os métodos terapêuticos analisados e a identificação das principais vantagens, limitações e mecanismos de ação relacionados às técnicas estudadas. Assim, os resultados foram apresentados sob a forma de discussão teórica, sustentada por evidências científicas atuais e pertinentes à área da biomedicina estética. Além disso, é importante destacar que no Brasil o uso do PRP em procedimentos estéticos ainda não possui aprovação da Agência Nacional de Vigilância Sanitária (ANVISA), o que reforça a necessidade de mais estudos científicos que subsidiem futuras regulamentações.

4 RESULTADOS E DISCUSSÃO

A busca sistematizada nas bases de dados resultou em 120 artigos inicialmente identificados. Após triagem e análise conforme os critérios de elegibilidade, foram

incluídos 12 estudos que investigaram o microagulhamento e o PRP, isolados ou combinados, no tratamento do melasma. A seleção priorizou estudos clínicos que apresentaram dados quantitativos e qualitativos sobre eficácia, segurança e satisfação dos pacientes. O quadro 2 apresenta a síntese dos principais resultados encontrados.

Quadro 2 – Descrição dos trabalhos relacionados com o resultado da revisão

Nº	Título	Autor	Ano	Base de dados	Resultados
1	Assessment of the effects of skin microneedling as adjuvant therapy for facial melasma	Lima <i>et al.</i>	2017	BMC Dermatology / PubMed	Amostra composta por 6 mulheres com idade entre 34 e 46 anos, fototipos III e IV. Submetidas a 2 sessões de microagulhamento com intervalo de 30 dias. Redução média de 70% do melasma.
2	Early clinical and histological changes induced by microneedling in facial melasma: a pilot study	Cassiano <i>et al.</i>	2019	Indian Journal of Dermatology, Venereology and Leprology	Estudo realizado em 20 mulheres com microagulhamento. Houve melhora na regeneração cutânea
3	Aplicações estéticas do PRPEffects of autologous platelet-rich plasma injections on facial skin rejuvenation	Du <i>et al.</i>	2020	Experimental and Therapeutic Medicine/ PubMed	Três aplicações de PRP em 30 mulheres melhoraram a pele, reduzindo pigmentação, poros e rugas, sem efeitos adversos.
4	A split face comparative study of safety and efficacy of microneedling with tranexamic acid versus microneedling with Vitamin C in the treatment of melasma	Menon <i>et al.</i>	2020	Indian Dermatology Online Journal	Em 30 mulheres com melasma, o ácido tranexâmico reduziu mais o MASI e gerou maior satisfação que a vitamina C, embora sem diferença estatística.
5	Therapeutic effect of microneedling with PRP vs tranexamic acid for melasma	Gharib, Mostafa e Ghonemy.	2021	Journal of Clinical and Aesthetic Dermatology	Em 26 mulheres, o PRP reduziu mais o MASI e teve maior taxa de satisfação (77%) que o ácido tranexâmico (61%).
6	Eficácia do dispositivo de agulhamento da pele versus placebo no tratamento do melasma	Taher, El-Sayed e Bessar	2021	Egyptian Journal of Hospital Medicine	O microagulhamento com Dermapen reduziu significativamente o mMASI, enquanto o placebo não mostrou melhora, confirmando sua eficácia no clareamento do melasma.
7	Intradermal injection of tranexamic acid versus platelet-rich plasma in the treatment of melasma: a split-face comparative study	Elraouf <i>et al.</i>	2023	Archives of Dermatological Research	Em 40 participantes, ambos os tratamentos reduziram o mMASI, mas o PRP teve maior eficácia (53,6%) que o ácido tranexâmico (45,6%) no clareamento do melasma.

8	Intradermal PRP for melasma	Rout, Mani e Bala	2023	Journal of Cutaneous and Aesthetic Surgery	O estudo incluiu 20 mulheres com melasma, fototipos IV e V. Observou-se melhora significativa, uniformidade cutânea. Sem recidivas.
9	Comparison of platelet-rich plasma efficacy with and without photoactivation in melasma: A randomized double-blind study	Demir <i>et al.</i>	2024	Journal of Cosmetic Dermatology	Em 90 pacientes, o PRP mostrou melhora contínua e superior, com redução de cerca de 30% no mMASI e sem efeitos adversos ou recidivas.
10	Revitalizing your skin: the power of microneedling with PRP for pigmentation reduction	Shahraki, Khazaei e Haradasht.	2024	Zahedan J Res Med Sci (case report)	Caso clínico: 43 anos, refratária, 6 sessões de PRP + microagulhamento. Sem recidiva mesmo após 3 meses do tratamento.
11	Evaluation of the efficacy of microneedling with PRP versus microneedling with tranexamic acid in the treatment of melasma	Payzar <i>et al.</i>	2025	World Journal of Plastic Surgery / PubMed	23 mulheres com melasma, o PRP reduziu mais o MASI e teve maior satisfação, com apenas efeitos leves como dor e ardência.
12	Eficácia do PRP no melasma via microinjeções e microagulhamento	Sitaula <i>et al.</i>	2025	Journal of Cosmetic Dermatology / Wiley	Em 60 pacientes, o microagulhamento foi mais eficaz que as microinjeções, com 73,3% apresentando melhora superior a 50%.

Fonte: Elaboração própria (2025)

O Plasma Rico em Plaquetas (PRP) tem despertado crescente interesse na área da estética devido ao seu potencial regenerativo. Quando associado à técnica de microagulhamento, apresenta resultados promissores no estímulo à renovação celular, no rejuvenescimento cutâneo e na melhora de hiperpigmentações faciais.

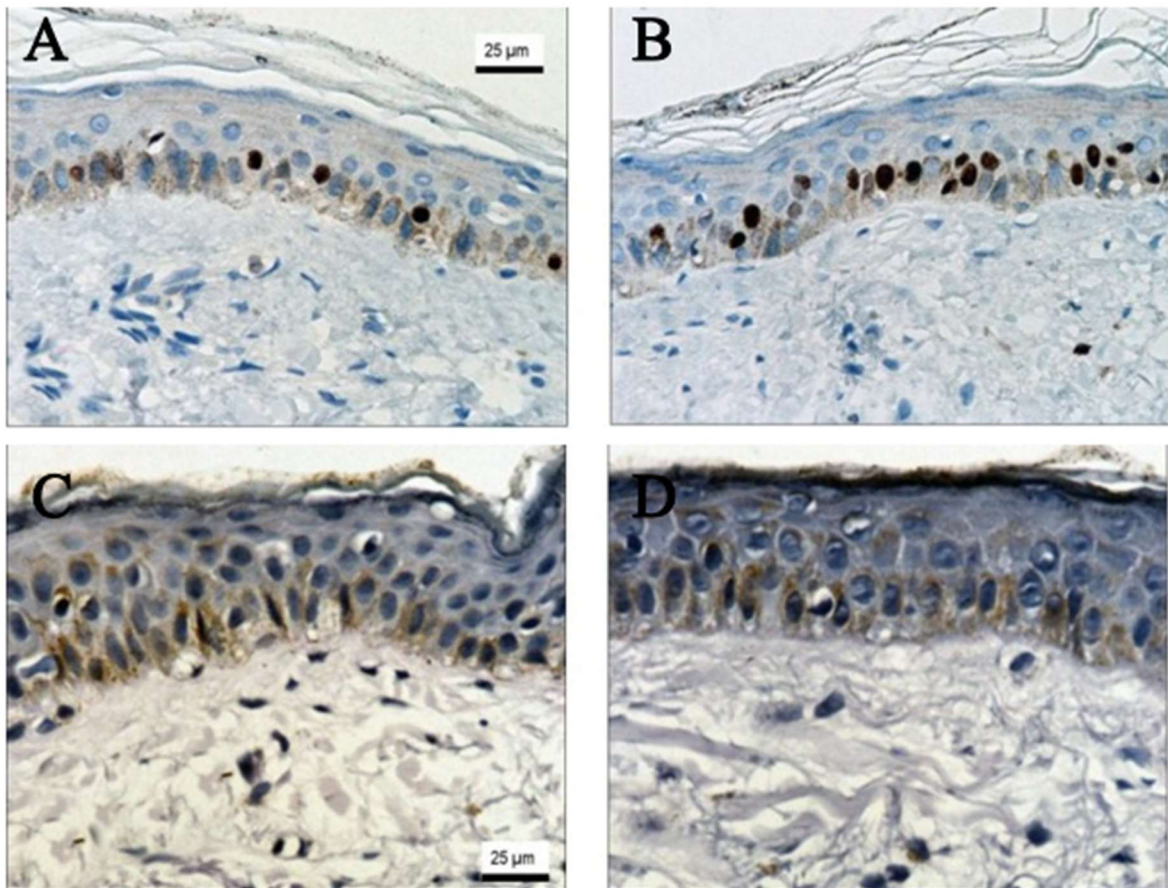
O estudo conduzido por Lima e outros (2017) trouxe contribuições relevantes para a compreensão da eficácia do microagulhamento no manejo do melasma facial recalcitrante, que são frequentemente resistentes a terapias tópicas. A amostra, composta por seis mulheres entre 34 e 46 anos, com fototipos III e IV na escala de Fitzpatrick, representa um perfil comum entre indivíduos que sofrem essa desordem pigmentária.

Os resultados obtidos demonstraram uma redução média de 70% no escore MASI (Índice de Área e Gravidade do Melasma). Dessa forma o estudo pôde analisar o potencial do microagulhamento como abordagem terapêutica eficaz para casos resistentes. Essa expressiva melhora refletiu-se não apenas na aparência da pele, como também na qualidade de vida das participantes, com aumento de 55% nos escores do MELASQoL (Escala de Qualidade de Vida para Melasma), que consiste em questionário validado que estima o impacto psicossocial e emocional do melasma. Estes achados reforçam que o procedimento pode atuar de forma positiva tanto no tratamento clínico quanto no bem-estar psicológico dos pacientes.

Os autores também prescreveram para tratamento domiciliar uso contínuo de uma fórmula com a combinação de hidroquinona, tretinoína e fluocinolona acetonida, que em conjunto com o microagulhamento pode potencializar os resultados clínicos. E fotoproteção, a adesão desses produtos podem ter contribuído para os resultados positivos observados.

Seguindo a mesma linha de investigação, Cassiano e colaboradores (2019) aprofundaram a análise sobre o microagulhamento, empregando uma amostra mais ampla, composta por 20 mulheres com melasma facial, e um protocolo domiciliar restrito ao uso de fotoproteção diária. Os resultados desse estudo complementam e reforçam as evidências apresentadas por Lima e colaboradores (2017), uma vez que as análises histológicas e imuno-histoquímicas evidenciaram não apenas a redução da densidade de melanina, mas também a diminuição dos melanócitos pendulares e a melhora da integridade da membrana basal (Figura 3). Esses achados são particularmente relevantes, pois indicam que o microagulhamento pode promover modificações estruturais significativas na pele, contribuindo para sua recuperação e equilíbrio pigmentário.

Figura 3 – Análises histológicas



Fonte: Cassiano *et al.* (2019); (A) Imunoexpressão nuclear de Ki67 (x400): antes do tratamento; (B) Aumento da imunoexpressão nuclear de Ki67 (x400): 1 semana após o tratamento; (C) Membrana basal (ácido periódico de Schiff) (x400): antes do tratamento; (D) Recuperação da membrana basal (ácido periódico de Schiff) (x400): 1 semana após o tratamento

A hiperplasia epidérmica leve, a proliferação de fibroblastos e o aumento da expressão de queratinócitos Ki67, observados por Cassiano e colaboradores (2019), indicam um intenso estímulo à regeneração tecidual, sugerindo que o microagulhamento pode induzir uma cicatrização dérmica controlada, estimulando a liberação de citocinas e fatores de crescimento, e contribuindo para a reorganização da membrana basal. Esse processo é fundamental para a redução da transferência de melanina entre os melanócitos e os queratinócitos, um dos mecanismos subjacentes ao desenvolvimento do melasma.

Complementando esses achados, Menon e colaboradores (2020) buscaram avaliar o potencial do microagulhamento como técnica de "drug delivery", ao associá-lo a agentes despigmentantes como o ácido tranexâmico (TXA) e a vitamina C. Os resultados mostraram que ambas as combinações promoveram melhora clínica das manchas, com o grupo tratado com TXA apresentando redução média de 20,5% no escore MASI superior à redução de 12,3% observada com vitamina C. o TXA mostrou tendência de resultados superiores, o que é consistente com sua conhecida ação na inibição da atividade da plasmina e na redução da melanogênese destacando o potencial do microagulhamento para facilitar a penetração de agentes tópicos na pele. Contudo, os autores alertaram para o pequeno tamanho amostral e o curto acompanhamento, que limitam a análise conclusiva.

De forma mais abrangente, Gharib, Mostafa e Ghonemy (2021) compararam o microagulhamento associado ao PRP (plasma rico em plaquetas) com o microagulhamento associado ao TXA. Neste estudo, 26 pacientes participaram, incluindo homens e mulheres, e os resultados mostraram que o grupo tratado com microagulhamento associado ao PRP obteve melhores resultados. Essa diferença em relação ao estudo de Menon e outros (2020). pode indicar que a escolha do agente despigmentante e a combinação com outras terapias podem influenciar significativamente a eficácia do tratamento. A diversidade na amostra e o uso de PRP, que possui propriedades regenerativas, pode ter contribuído para a superioridade observada.

De maneira semelhante, Elraouf e colaboradores (2023) conduziram um estudo comparando o PRP e o ácido tranexâmico (TXA) no tratamento do melasma, por meio de microinjeções intradérmicas aplicadas em 40 pacientes com fototipos III e IV de Fitzpatrick. Os resultados demonstraram que ambos os tratamentos reduziram de forma significativa os escores mMASI, apresentando boa tolerabilidade e apenas efeitos adversos leves, o que reforça a segurança de ambas as abordagens. Os autores atribuíram o desempenho superior do PRP à sua capacidade de modular a atividade dos melanócitos e estimular a regeneração tecidual achado que está em consonância com os resultados descritos por Gharib, Mostafa e Ghonemy (2021), que também destacaram a eficácia mais expressiva do PRP em comparação a outros métodos terapêuticos.

Adicionalmente, Pazyar e colaboradores (2025) também compararam o TXA e o PRP associados à técnica de microagulhamento em um estudo com 23 mulheres com melasma bilateral. Ambas as terapias mostraram melhora significativa nos escores mMASI, mas o lado tratado com PRP apresentou uma redução mais expressiva da hiperpigmentação, especialmente nas 6^a e 9^a semanas de acompanhamento. Esses resultados reforçam a ideia de que o PRP pode ter um papel mais significativo na

modulação da pigmentação, corroborando a evidência de que a escolha da terapia pode impactar os resultados clínicos.

No estudo clínico de Taher, El-Sayed e Bessar (2021), foram avaliados o microagulhamento com dermapen em comparação ao placebo em 18 pacientes com melasma facial. Após cinco sessões quinzenais, observou-se uma redução significativa no escore mMASI no lado tratado com microagulhamento, já nas primeiras sessões, sem efeitos adversos relevantes.

Esses achados reforçam que o estímulo mecânico das microperfurações promove a liberação endógena de fatores de crescimento e citocinas reparadoras, induzindo clareamento gradual e melhora da uniformidade cutânea, corroborando o que foi pontuado por Lima e colaboradores (2017) e Cassiano e outros (2019). A técnica também apresenta baixo risco e boa tolerabilidade, sendo um procedimento promissor tanto de forma isolada quanto em associação com outras terapias.

Dando continuidade a essa linha de investigação, Shahraki e outros (2024) descreveram um caso clínico de uma paciente com pigmentação facial resistente a diversas terapias convencionais. O tratamento combinou o microagulhamento ao PRP, em um protocolo composto por seis sessões realizadas com intervalos de quatro semanas. Após três meses, a reavaliação demonstrou clareamento completo das manchas e melhora expressiva na textura da pele, sem ocorrência de efeitos adversos. Esse estudo destaca a ação sinérgica entre o microagulhamento e o PRP, atribuída à liberação de fatores de crescimento plaquetários, que estimulam a síntese de colágeno, a proliferação celular e os processos de reparação tecidual, culminando em uma redução eficaz da hiperpigmentação.

A pesquisa realizada por Du e outros (2020) revela a eficácia do uso do plasma rico em plaquetas (PRP) na prevenção do fotoenvelhecimento cutâneo induzido pela radiação ultravioleta tipo B (UV-B), corroborando as evidências de outros estudos que também exploram essa abordagem terapêutica. Através de um protocolo rigoroso que incluiu 30 mulheres submetidas a três sessões de injeções intradérmicas de PRP, os autores observaram melhorias significativas na qualidade da pele, como aumento da firmeza, textura e luminosidade, além da redução da pigmentação e profundidade das rugas.

Essas observações são consistentes com os achados de Elraouf e colaboradores (2023), que também aplicaram a técnica do PRP intradérmico, enfatizando a relevância desta terapia na dermatologia estética. Além disso, Du e outros (2020) utilizaram métodos avançados de visualização, como tomografia computadorizada e análise pelo sistema VISIA®, para avaliar as melhorias cutâneas, o que ressalta a importância de abordagens objetivas na avaliação de tratamentos estéticos.

Em nível histológico, os achados indicaram que o PRP atuou na proteção das fibras colágenas contra a fragmentação provocada pela radiação UV-B, mantendo suas propriedades estruturais, como coloração e densidade. Essa ação protetora é atribuída à presença de fatores de crescimento plaquetários, entre eles, PDGF, TGF- β e VEGF, que desempenham papel essencial na regeneração tecidual. A relação com o estudo de Shahraki e outros (2024) é clara, pois esses autores também ressaltam a relevância desses fatores na reparação e revitalização da pele. Essa convergência de resultados reforça a compreensão do PRP como uma intervenção

eficaz frente aos danos causados pela radiação solar. Assim, a literatura analisada evidencia que o PRP não apenas aprimora a aparência estética da pele, mas também estimula processos regenerativos em nível profundo, configurando-se como uma alternativa promissora no combate ao fotoenvelhecimento cutâneo.

Em um contexto semelhante, Rout, Mani e Bala (2023) investigaram o uso isolado do PRP em mulheres com melasma facial uma condição desafiadora, especialmente em fototipos IV e V, que tendem a apresentar maior resistência aos tratamentos convencionais. Após três sessões de aplicação, os autores observaram uma redução significativa nas pontuações mMASI e melhora na uniformidade da pele, resultados confirmados por análises dermatoscópicas. Esses achados reforçam o potencial do PRP como uma alternativa terapêutica eficaz, sobretudo em peles mais escuras, além de evidenciar a utilidade da dermatoscopia como ferramenta precisa para avaliar a resposta clínica.

Dando continuidade a essa linha de investigação, Demir e Altun (2024) analisaram a combinação do PRP intradérmico com ácido kójico e constataram que essa associação promoveu uma melhora clínica mais rápida e expressiva quando comparada ao uso isolado do ácido. Assim como no estudo de Rout, Mani e Bala (2023), não foram observadas recidivas, e os efeitos adversos relatados foram leves e temporários. Essa sinergia entre o PRP e o ácido kójico representa uma abordagem segura e promissora, ampliando as possibilidades terapêuticas para o tratamento do melasma.

Em conclusão, Sitaula e colaboradores (2025) compararam diferentes métodos de aplicação do PRP e destacaram o microagulhamento como a técnica mais eficaz em termos de resultados clínicos. O grupo tratado por meio dessa abordagem apresentou uma redução significativa nos escores MASI, além de altos índices de satisfação entre os participantes, evidenciando que o microagulhamento potencializa a penetração e a distribuição do PRP na pele. Esses achados reforçam a combinação entre microagulhamento e PRP como uma estratégia terapêutica promissora para o tratamento do melasma, especialmente em casos de difícil resposta às terapias convencionais.

Em síntese, a literatura revisada demonstra que o Plasma Rico em Plaquetas (PRP), seja utilizado isoladamente ou em associação a outras técnicas, especialmente o microagulhamento, representa uma alternativa terapêutica eficaz e promissora para o manejo de condições cutâneas complexas, como o melasma e o fotoenvelhecimento.

5 CONSIDERAÇÕES FINAIS

Com base na análise dos estudos revisados, observa-se que tanto o microagulhamento quanto o plasma rico em plaquetas (PRP) apresentam resultados promissores no tratamento do melasma, promovendo melhora da uniformidade cutânea, redução da hiperpigmentação e estímulo à regeneração tecidual. A associação entre o PRP e o microagulhamento destacou-se por potencializar os efeitos terapêuticos, proporcionando clareamento mais acentuado e melhora global da textura e luminosidade da pele.

Entretanto, ressalta-se que, segundo a legislação brasileira vigente, o uso do PRP para fins exclusivamente estéticos ainda não é autorizado pela ANVISA, conforme a Resolução RDC nº 66/2012 e a Portaria GM/MS nº 2.668/2013. Dessa forma, o profissional biomédico não está habilitado a empregar essa técnica em procedimentos estéticos, sendo seu uso restrito a aplicações médicas, odontológicas e veterinárias.

Como limitação deste trabalho, destaca-se a escassez de estudos clínicos sobre o tema, o que reforça a necessidade de novas pesquisas com metodologias padronizadas e amostras mais amplas, a fim de comprovar de forma consistente a eficácia e segurança do PRP em tratamentos estéticos. A consolidação de evidências científicas poderá, futuramente, embasar a revisão normativa da ANVISA e permitir, de forma segura e regulamentada, o uso do PRP na estética.

Portanto, embora os resultados atuais sejam encorajadores, a atuação do biomédico deve seguir rigorosamente as normas éticas e legais da profissão, priorizando sempre a segurança e o bem-estar do paciente, de modo que o avanço científico caminhe em conformidade com a regulamentação profissional.

REFERÊNCIAS

ALBANO, R. P. S; PERREIRA, L. P; ASSIS, I. B. Microagulhamento: a terapia que induz a produção de colágeno – revisão de literatura. **Revista Saúde em Foco**, n. 10, 2018. Disponível em: <https://portal.unisepe.com.br/unifia/wp-content/uploads/sites/10001/2018/07/058_MICROAGULHAMENTO_A_TERAPIA_QUE_INDUZ_A_PRODU%C3%87%C3%83O.pdf>. Acesso em: 12 jun. 2025.

ALPAN, Aysan L. *et al.* Evaluation of the effect of injectable platelet-rich fibrin (i-PRF) in wound healing and growth factor release in rats: a split-mouth study. **Growth Factors**, v. 42, p. 36 – 48. 2023. Disponível em: <<https://www.tandfonline.com/doi/full/10.1080/08977194.2023.2289375?scroll=top&needAccess=true>>. Acesso em: 24 set. 2025.

ALVES, Even H. P. *et al.* Estimulação da produção de colágeno no rejuvenescimento facial com a aplicação de plasma rico em plaquetas: uma revisão da literatura. **Research, Society and Development**, v. 12, n. 2, 2023. Disponível em: <<https://rsdjournal.org/index.php/rsd/article/download/40226/32942>>. Acesso em: 12 jun. 2025.

BARBOSA, Kledson L; GUEDES, Monique R. M. Melasma: tratamento e suas implicações estéticas. **Infarma – Ciências Farmacêuticas**, v. 30, n. 2, p. 85 – 64, 2018. Disponível em: <https://d1wqtxts1xzle7.cloudfront.net/82234545/_-libre.pdf>. Acesso em: 15 jun. 2025.

BERTOZZO, Camila M. A. *et al.* Revisão da literatura: explorando o microagulhamento com Dermapen e o papel dos ácidos hialurônico e ascórbico na abordagem terapêutica de estrias cutâneas. **Revista Científica de Estética e Cosmetologia**, v. 3, p. 1-5, 2023. Disponível em: <<https://rcec.com.br/journal/index.php/rcec/article/view/129/105>>. Acesso em: 23 set. 2025.

BORGES, Maysa C. Melasma: tratamento e suas implicações estéticas. **Health of Humans**, v. 3, p. 8-19, 2021. Disponível em: <https://www.researchgate.net/publication/354530977_Melasma_tratamento_e_suas_implicacoes_esteticas>. Acesso em: 12 jun. 2025.

CAMPOS, João H; DE SOUZA, Daniela M. Plasma rico em plaquetas otimizando o rejuvenescimento dérmico nos procedimentos estéticos. **Aesthetic Orofacial Science**, v. 2, n. 2, p. 10-21, 2021. Disponível em: <<https://ahof.emnuvens.com.br/ahof/article/view/47/52>> Acesso em: 12 jun. 2025.

CASSIANO, M. D. S. Tratamentos estéticos aplicados ao melasma: uma revisão bibliográfica. **Revista Espaço MultiAcadêmico**, v. 3, 2021. Disponível em: <<https://repositorio.unifesp.br/items/563002fa-8d81-42a3-b410-7e677ca624b4>> Acesso em: 15 jun. 2025.

CONSELHO REGIONAL DE BIOMEDICINA. **Nota Técnica n.º 02/2024**: Análise técnica acerca da competência e atuação do profissional biomédico na prescrição e uso de plasma rico em plaquetas (PRP) nas áreas de atuação próprias da Biomedicina Estética, 33 p, 2024. Disponível em: <https://crbm1.gov.br/site2019/wp-content/uploads/2024/04/F_NT_02_2024_Analise_tecnica_acerca_da_competencia_e_atuacao_do_profissional_Biomedico_na_prescric.pdf> Acesso: 26 set. 2025.

COSTA, Pâmela A. SANTOS, Patrícia. Plasma rico em plaquetas: uma revisão sobre seu uso terapêutico. **Revista Brasileira de Cirurgia Plástica**, São Paulo, v. 35, n. 2, p. 259-268, 2016. Disponível em: <<https://www.rbac.org.br/artigos/plasma-rico-em-plaquetas-uma-revisao-sobre-seu-uso-terapeutico/>> Acesso em: 12 jun. 2025.

CUNHA, Isadora G; DA SILVA, Claudia P; OLIVEIRA, Geraldo B. B. Principais tratamentos do Melasma. **Humanidades e tecnologia (FINOM)**, v. 23, p. 302-315, 2020. Disponível em: <https://revistas.icesp.br/index.php/FINOM_Humanidade_Tecnologia/article/view/1185/863> Acesso em: 12 jun. 2025.

DA COSTA, Pâmela A. Plasma rico em plaquetas: uma revisão sobre seu uso terapêutico. **Revista Brasileira de Análises Clínicas**, v. 48, n. 4, p. 311-319, 2016. Disponível em: <https://web.archive.org/web/20191221234949id_/http://www.rbac.org.br:80/wp-content/uploads/2017/04/RBAC-vol-48-4-2016-ref.-177.pdf> Acesso em: 24 set. 2025.

DE LIMA, Amanda M. A; DE OLIVEIRA, Renata S; LEITE, Adriano R. S. S. Benefício do plasma sanguíneo na estética: revisão da literatura. **Revista Ibero-Americana de Humanidades, Ciências e Educação**, v. 9, n. 10, p. 1366–1381, 2023. Disponível em: <<https://periodicorease.pro.br/rease/article/view/11536/5311>> Acesso em: 15 jun. 2025.

DEMIR, Filiz T.; ALTUN, Ece. Comparison of platelet-rich plasma efficacy with and without photoactivation in melasma: A randomized double-blind study. **Journal of Cosmetic Dermatology**, v. 23, n. 12, p. 3911-3917, 2024. Disponível em: <<https://pubmed.ncbi.nlm.nih.gov/39175423/>> Acesso: 22 out 2025.

DU, R.; LEI, T. Effects of autologous platelet-rich plasma injections on facial skin rejuvenation. **Experimental and Therapeutic Medicine**, v. 19, n. 4, p. 3024-3030, abr. 2020. Disponível em: <<https://www.spandidos-publications.com/10.3892/etm.2020.8531>> Acesso: 22 out 2025.

DOMANSKY, Rita C; BORGES, Eline L. **Manual para prevenção de lesões de pele: Recomendações baseadas em evidências**, Rio de Janeiro: Rubio, 2012. Disponível em: <https://issuu.com/editorarubio/docs/issuu_manual_para_preven____o_de_le> Acesso em: 12 jun. 2025.

ELRAOUF, Israa G.A; OBAID, Zakaria M; FOUDA, Ibrahim. Intradermal injection of tranexamic acid versus platelet-rich plasma in the treatment of melasma: a split-face comparative study. **Archives of Dermatological Research**, v. 315, n. 6, p. 1763 – 1770, 2023. Disponível em: <<https://pubmed.ncbi.nlm.nih.gov/36856856/>>. Acesso em: 22 out. 2025.

EVERTS, P. A.; PINTO, P. C.; GIRÃO, L. Pure autologous platelet-rich plasma injections for facial skin rejuvenation: biometric instrumental assessments and patient-reported outcomes to support anti-aging effects, **Journal of Cosmetic Dermatology**, v. 18, n. 4, p. 985-995, 2019. Disponível em: <<https://onlinelibrary.wiley.com/doi/10.1111/jocd.12802>> Acesso: 24 set. 2024.

GHARIB, Khaled; MOSTAFA, Fawzia F; GHONEMY, Soheir. Therapeutic effect of microneedling with platelet-rich plasma versus microneedling with tranexamic acid for melasma, **The Journal of Clinical and Aesthetic Dermatology**, v. 14, n. 8, p. 44-50, 2021. Disponível em: <<https://pmc.ncbi.nlm.nih.gov/articles/PMC8570658/>> Acesso: 01 out. 2025.

GOMES, Andreia B. *et al.* Ácido tranexâmico: diferentes formas de utilização para tratamento de melasma, **Brazilian Journal Of Surgery And Clinical Research**, v. 29, n. 2, p. 88-92, 2019. Disponível em: <https://www.mastereditora.com.br/periodico/20200105_095406.pdf> Acesso em: 12 jun. 2025.

KARIMI, K.; ROCKWELL, H. The benefits of platelet-rich fibrina, **Facial Plastic Surgery Clinics of North America**, v. 27, n. 3, p. 331-340, 2019. Disponível em: <<https://www.sciencedirect.com/science/article/abs/pii/S1064740619300264?via%3Dihub>> Acesso: 24 set. 2025.

LIMA, E. V. A. *et al.* Assessment of the effects of skin microneedling as adjuvant therapy for facial melasma: a pilot study. **BMC Dermatol**, v. 17, n. 7, p. 14, 2017.

Disponível em: <<https://pmc.ncbi.nlm.nih.gov/articles/PMC5706369/>> Acesso: 01 out. 2025.

LIMA, T. B. *et al.* Uso de terapias associadas ao microagulhamento no rejuvenescimento cutâneo: uma revisão sistemática. **Revista Contemporânea**, v. 4, n. 7, p. e4926-e4926, 2024. Disponível em: <<https://ojs.revistacontemporanea.com/ojs/index.php/home/article/download/4926/3716>>. Acesso em: 22 out. 2025.

LORENCINI, Márcio. **Avaliação global de transcritos associados ao envelhecimento da epiderme humana utilizando microarranjos de DNA**. 2014. 299 f. Orientador: Prof. Dr. Nilson Ivo Tonin Zanchin. Tese (Doutorado) – Instituto de Biologia, Universidade Estadual de Campinas, Campinas, 2014. Disponível em: <<https://www.repositorio.unicamp.br/acervo/detalhe/927198>> Acesso em: 12 jun. 2025.

LOSCALZO, Joseph *et al.* **Medicina Interna de Harrison**. 21 ed. Porto Alegre: Artmed, 2024. Disponível em: <<https://accessartmed.mhmedical.com/book.aspx?bookID=3295>> Acesso: 12 jun. 2025.

MACHADO, Alexsandra. **O plasma rico em plaquetas e sua utilização na estética**. 2024. 21 f. Orientadora: Prof. Ma. Adriana Dalpicolli Rodrigues. Trabalho de Conclusão de Curso (Bacharel) – Universidade de Caxias do Sul, Área do Conhecimento de Ciências da Vida, Curso de Biomedicina, Caxias do Sul, 2024. Disponível em: <<https://repositorio.ucs.br/xmlui/bitstream/handle/11338/13632/TCC%20Alexsandra%20Machado.pdf?sequence=1&isAllowed=y>> Acesso em: 12 jun. 2025.

MANOLE, C. G. *et al.* Platelet-rich plasma in dermatology: new insights into the cellular mechanism of skin repair and regeneration, **Life (Basel)**, v. 14, p. 40, 2023. Disponível em: <<https://pmc.ncbi.nlm.nih.gov/articles/PMC10817627/>> Acesso em: 24 set. 2025.

MARTINS, Pedro H. P. **Comparação entre o microagulhamento e acupuntura estética no tratamento de rugas faciais**. 2024. 19 f. Orientadora: Prof. Valeria Bernadete L. Quixabeira. Trabalho de Conclusão de Curso (Graduação em Ciências Biológicas) – Pontifícia Universidade Católica de Goiás, Pró-Reitoria Pós-Graduação e Pesquisa, Graduação em Biomedicina, Goiânia, 2024. Disponível em: <https://repositorio.pucgoias.edu.br/jspui/bitstream/123456789/7796/1/TCC_Acu%26Estetica%20Pedro%20Henrique_20241%281%29.pdf> Acesso em: 12 jun. 2025.

MEIRA, Valquíria C. *et al.* Aplicação do plasma rico em plaquetas para fins estéticos, **Revista da Universidade Ibirapuera**, n. 18, p. 15-25, 2019. Disponível em: <<https://www.ibirapuera.br/seer/index.php/rev/article/view/205/165>> Acesso em: 12 jun. 2025.

MENON, Ashok *et al.* A split face comparative study of safety and efficacy of microneedling with tranexamic acid versus microneedling with vitamin C in the treatment of melasma. **Indian Dermatology Online Journal**, v. 11, p. 41-45, jan./fev. 2020. Disponível em: <<https://pubmed.ncbi.nlm.nih.gov/32055507/>> Acesso: 22 out 2025.

MERTZ, Ingrid L. S. *et al.* (Plasma rico em plaquetas - PRP) no rejuvenescimento facial revisão literário, **Revista Thêma Et Scientia**, v. 10, n. 2, p. 1-16, 2020. Disponível em: <<https://www.repositoriodigital.univag.com.br/index.php/biomedicina/article/view/551>> Acesso em: 12 jun. 2025.

MILAN, Daniela C. **Fibrina rica em plaquetas injetável associado à técnica de microagulhamento no tratamento do melasma**. 2024. 67 f. Orientador: Marcio Fronza. Dissertação (Mestrado) – Universidade de Vila Velha, Programa de Pós-Graduação em Ciências Farmacêuticas, Vila Velha, 2024. Disponível em: <<https://repositorio.uvv.br/bitstream/123456789/1563/1/DISSERTA%c3%87%c3%83O%20FINAL%20DA%20DANIELA%20CAMARA%20MILAN.pdf>> Acesso em: 12 jun. 2025.

PAVANI, Andressa A; FERNANDES, Talma R. L. Plasma rico em plaquetas no rejuvenescimento cutâneo facial: uma revisão de literatura, **Uningá Review**, v. 29, 2017. Disponível em: <<https://revista.uninga.br/uningareviews/article/view/1943/1539>> Acesso: 24 set. 2025.

PAWLINA, Wojciech R. **Histologia: Texto e Atlas**. 8 ed. Rio de Janeiro: Guanabara Koogan, 2021. Disponível em: <<https://minhabiblioteca.com.br/catalogo/livro/82030/ross-histologia/>> Acesso: 22 out 2025.

PAZYAR, N. *et al.* Evaluation of the efficacy of microneedling with PRP versus microneedling with tranexamic acid in the treatment of melasma. **World Journal of Plastic Surgery**, v. 14, n. 1, p. 79-84, 2025. Disponível em: <<https://pubmed.ncbi.nlm.nih.gov/40453387/>> Acesso: 22 out 2025.

PEREIRA, V. B. S. *et al.* Biological and cellular properties of advanced platelet-rich fibrin (A-PRF) compared to other platelet concentrates: systematic review and meta-analysis, **International Journal of Molecular Sciences**, 2023. Disponível em: <<https://pmc.ncbi.nlm.nih.gov/articles/PMC10779223/>> Acesso: 24 set. 2025.

ROUT, Aradhana; MANI, Siddharth; BALA, Nishu. Intra-dermal platelet-rich plasma for the treatment of melasma: a clinical and dermoscopic evaluation in dark skin, **Journal of Cutaneous and Aesthetic Surgery**, v. 16, n. 4, p. 300-305, 2023. Disponível em: <https://journals.lww.com/jcas/fulltext/2023/16040/intra-dermal_platelet_rich_plasma_for_the_treatment.6.aspx> Acesso: 01 out. 2025.

SARAIVA, Luciana P. P. *et al.* Treatment of facial melasma with robotic microneedling associated with drug delivery of tranexamic acid, **Surgical Cosmetic Dermatol.** v. 10, n.4, p. 335-41, 2018. Disponível em:

<<http://www.surgicalcosmetic.org.br/details/685/en-US/treatment-of-facial-melasma-with-robotic-microneedling-associated-to-drug-delivery-of-tranexamic-acid>> Acesso em: 12 jun. 2025.

SHAHRAKI, Mehrdad; KHAZAEI, Amir H; HARADASHT, Sadra A. Revitalizing your skin: the power of microneedling with PRP for pigmentation reduction, **Zahedan Journal of Research in Medical Sciences**, v. 26, n. 3, 2024. Disponível em:

<<https://brieflands.com/articles/zjrms-143900.pdf>> Acesso: 26 set. 2025.

SILVA, Carlos. A. *et al.* **Uma abordagem anatomofisiológica da pele**, v. 6, Editora Científica Digital, 2024. p. 79-96. Disponível em:

<<https://downloads.editoracientifica.com.br/articles/241017992.pdf>> Acesso: 22 out 2025.

SINGH, A.; YADAV, S. Microneedling: Advances and widening horizons, **Indian Dermatology Online Journal**, v. 7, n. 4, p. 1-11, 2016. Disponível em:

<<https://pmc.ncbi.nlm.nih.gov/articles/PMC4976400/>> Acesso em: 23 set. 2025.

SITLAULA, Seema *et al.* Efficacy of platelet-rich plasma therapy in melasma using microinjections and microneedling techniques, **Journal of Cosmetic Dermatology**, v. 24, n. 5, 2025. Disponível em:

<<https://onlinelibrary.wiley.com/doi/full/10.1111/jocd.70246>> Acesso: 01 out. 2025.

SOUSA, Ana J. S; OLIVEIRA, Alessandra B. S. Utilização do microagulhamento no tratamento de cicatrizes de acne, **Revista Ibero-Americana de Humanidades, Ciências e Educação**, v. 10, n. 11, p. 7308-7335, 2024. Disponível em:

<<https://pdfs.semanticscholar.org/6e95/767dc079a75dac0d19e3b04b1dbb993a7bd6.pdf>> Acesso em: 12 jun. 2025.

TANEJA, Gunjan *et al.* Microneedling with platelet-rich plasma is more effective than microneedling alone in the treatment of melasma: A randomized controlled trial.

Journal of the American Academy of Dermatology, v. 82, n. 3, p. 598–599, 2020.

Disponível em: <[https://www.jaad.org/article/S0190-9622\(19\)32560-5/abstract](https://www.jaad.org/article/S0190-9622(19)32560-5/abstract)>

Acesso em: 15 jun. 2025.

TAHER, N. A.; EL-SAYED, M. M.; BESSAR, H. A. Eficácia do dispositivo de agulhamento da pele versus placebo no tratamento do melasma. **Egyptian Journal of Hospital Medicine**, v. 85, 2021. Disponível em:

<https://journals.ekb.eg/article_192071.html> Acesso: 22 out 2025.

TTSZ. **Melanoma**. 2014. 1 ilustração, color., 7,5 cm x 11 cm. Disponível em:

<<https://www.istockphoto.com/br/vetor/melanoma-ou-c%C3%A2ncer-de-pele-gm529836913-54090446>> Acesso em: 12 jun. 2025.

VASCONCELOS, Rivane A. B. O uso da niacinamida para o clareamento de manchas na pele, **Medicus**, v. 4, p. 1-9, 2022. Disponível em: <https://www.researchgate.net/publication/368864973_O_uso_da_niacinamida_para_o_clareamento_de_manchas_na_pele> Acesso em: 12 jun. 2025.