

POSSÍVEIS INTERCORRÊNCIAS ASSOCIADAS A PREENCHIMENTOS FACIAIS: ÁCIDO HIALURÔNICO, HIDROXIAPATITA DE CÁLCIO E ÁCIDO POLI-L-LÁCTICO

POSSIBLE COMPLICATIONS ASSOCIATED WITH FACIAL FILLERS: HYALURONIC ACID, CALCIUM HYDROXYPATITE, AND POLY-L-LACTIC

Yara Pereira Duarte¹

Roselaine Oliveira da Costa Gonzaga²

RESUMO: Os preenchimentos faciais com substâncias reabsorvíveis, como o ácido hialurônico (AH), o poli-L-ácido láctico (PLLA) e a hidroxiapatita de cálcio (CaHA), têm se consolidado como recursos amplamente utilizados na harmonização orofacial, devido aos resultados estéticos satisfatórios e à natureza minimamente invasiva das técnicas. Contudo, o crescimento expressivo do número de procedimentos tem sido acompanhado por maior incidência de intercorrências, incluindo edemas, nódulos, eventos tromboembólicos e, em casos mais graves, perda visual. Esses riscos reforçam a necessidade de conhecimento técnico aprofundado e da adoção de protocolos eficazes de prevenção e manejo. Nesse contexto, este trabalho teve como objetivo revisar, por meio de análise bibliográfica, as principais intercorrências associadas aos preenchedores faciais, bem como as estratégias empregadas para minimizá-las. Espera-se que os achados desta pesquisa contribuam para a prática clínica segura, o aprimoramento da formação profissional e a redução de riscos em procedimentos estéticos.

Palavras-chave: Preenchedores; Intercorrências; Ácido hialurônico; Técnica.

ABSTRACT: Facial fillers with resorbable substances, such as hyaluronic acid (HA), poly-L-lactic acid (PLLA), and calcium hydroxylapatite (CaHA), have become widely used resources in orofacial harmonization due to their satisfactory aesthetic results and the minimally invasive nature of the techniques. However, the significant growth in the number of procedures has been accompanied by a higher incidence of complications, including edema, nodules, thromboembolic events, and, in more severe cases, visual loss. These risks highlight the need for in-depth technical knowledge and the adoption of effective prevention and management protocols. In this context, this study aimed to review, through bibliographic analysis, the main complications associated with facial fillers, as well as the strategies employed to minimize them. It is hoped that the findings of this research will contribute to safe clinical practice, the improvement of professional training, and the reduction of risks in aesthetic procedures.

Keywords: Fillers; Complications; Hyaluronic Acid; Technique.

¹ Unisales. Vitória-Es, Brasil. yara.duarte@souunisales.com.br.

² Unisales. Vitória-Es, Brasil. roselaine.ganzaga@salesiano.com.br.

1 INTRODUÇÃO

Nos últimos anos, procedimentos estéticos minimamente invasivos vem ganhando grande notoriedade na área da estética facial, são utilizados tanto por profissionais da saúde quanto por pacientes que buscam intervenções com um grau menor de agressividade e de rápida recuperação. Nesse contexto, os preenchedores biodegradáveis, como o ácido hialurônico (AH), ácido poli-L-láctico (PLLA) e a hidroxiapatita de cálcio (CaHA), acabaram se tornando opções populares para o rejuvenescimento e a harmonização facial. A ação desses materiais corrigir a deficiência volumétrica na região da face, causadas pelo efeito do tempo ou até mesmo o emagrecimento, redefini contornos e promover estímulo de colágeno, diminuindo o aspecto de envelhecimento (Martins *et al.*, 2021).

Apesar dos benefícios estéticos proporcionados pelos preenchedores, o alto número de procedimentos também tem ampliado o número de relatos de intercorrências, algumas com alto grau de gravidade clínica. Complicações como necrose tecidual, oclusões vasculares, infecções, nódulos e até casos de cegueira vêm sendo descritos na literatura, destacando o domínio anatômico da facial como parte crucial, do uso de técnicas seguras e da capacitação contínua dos profissionais que realizam esses procedimentos. O conhecimento a respeito das áreas anatômicas de risco, da angulação adequada da agulha e cânula, assim como conhecer das características físicas de cada produto é considerado de suma importância para assegurar a eficácia para o paciente. Diante desse cenário, torna-se evidente que, embora os preenchedores faciais apresentem perfil seguro quando utilizados adequadamente, sua aplicação exige preparo técnico, responsabilidade e atualização contínua. (Clark; Pan; Barrett, 2023).

Esse estudo visa ser uma valiosas fonte de aprimoramento para profissionais da saúde estética, ao mesmo tempo, informar o público leigo que considera realizar procedimentos estéticos, sendo um material de apoio para tomadas de decisões. O objetivo é pessoas compreendam melhor os riscos e benefícios associados, auxiliando a uma tomada de decisão bem informada e consciente.

De forma clara e direta, a pesquisa se propôs a analisar, comparar e debater os principais matérias e as principais intercorrências associadas a eles em procedimentos faciais. Em última análise, o que se busca é fortalecer uma prática profissional mais segura e embasada, destacando a necessidade da formação contínua e utilizando da ciência como um pilares fundamental para uma atuação ética na área da estética facial.

2 REVISÃO DE LITERATURA

2.1 ENVELHECIMENTO

É natural que com o passar do tempo o rosto envelheça, é um processo natural do corpo, complexo e multifatorial, afeta as estruturas anatômicas da face de forma gradual e progressiva. Observou-se que “envelhecer” não está associado apenas ao tecido tegumentar, com isso uma avaliação de maneira tridimensional se fez

necessária, pois, perda volumétrica, remodelação óssea e a distribuição de gordura da facial são fatores que alteram diretamente no resultado do envelhecimento. Na ação do envelhecimento existem fatores extrínsecos e intrínsecos que potencializam mudanças, desses fatores se destacam os hormônios, metabolismo, estresse, tabagismo, e a própria genética. Dos fatores internos, se destaca a redução gradual proveniente da ação dos fibroblastos, que são as células encarregadas pela síntese de proteínas colágenas, elastina, elementos fundamentais para a elasticidade e turgor da pele. No caso das mulheres, o fator hormonal tem um alto peso, conforme o estrogênio diminui a pele perde colágeno e sustentação, principalmente após o início da menopausa, onde acontece de forma mais rápida e constante. Além disso, os fatores externos que são intensificados pelo meio ambiente é o principal responsável pelo conjunto de características que caracterizam o envelhecimento, como manchas, rugas profundas e textura irregular. O sol é o principal exemplo disso segundo os estudos, ele ativa enzimas como as metaloproteinases que destroem o colágeno e também provoca danos as células que fazem a reparação da pele (Martins *et al.*, 2021).

Existe um debate importante sobre o que é mais relevante nesse processo, o que envelhecer mais, há autores que colocam o envelhecimento cronológico como o fator determinante para as mudanças faciais e de outro lado, muitos defendem que fatores externos, principalmente o sol, são os principais por trás das mudanças mais profundas. A forma como um profissional dá estética decide abordar o tratamento e quais produtos ele escolhe para aplicar ou recomendar para um paciente depende diretamente de qual dessas visões ele prioriza (Barone; Salzillo; Persichetti, 2023).

Também surgem questionamentos sobre as abordagens terapêuticas que se concentram exclusivamente na reposição volumétrica do envelhecimento facial. Essa perspectiva é criticada por ignorar alterações ósseas, musculares e ligamentares que ocorrem, ao longo dos anos. Estudos anatômicos demonstram que, além da perda de volume nos compartimentos de gordura da face, há reabsorção óssea em regiões como a mandíbula e a órbita ocular, o que altera os pontos de apoio e favorece o surgimento de sulcos e depressões. Aspectos dessa relevância precisam ser considerados de forma integrada na prática clínica, com o risco de promover correções superficiais que não resolve as queixas estéticas dos pacientes de forma satisfatória (Clark; Pan; Barrett, 2023).

Dessa forma, compreender os mecanismos fisiológicos do envelhecimento facial se torna indispensável para a fundamentação do presente estudo, que busca analisar as intercorrências decorrentes de aplicações de preenchedores. A correta avaliação dos sinais clínicos do envelhecimento permite uma aplicação mais precisa, respeitando os limites anatômicos individuais, além de reduzir o risco de eventos adversos (Santos, *et al.*, 2020).

2.2 CLASSIFICAÇÃO DOS PREENCHEDORES E PRECAUÇÕES

A tabela a seguir apresenta uma análise comparativa detalhada dos ácidos estudados nessa revisão, destacando suas composições, mecanismo de ação, objetivos,

duração, vantagens e desvantagens, reversão, técnica de aplicação, possíveis complicações e o seu papel na harmonização.

Tabela 1 - Características gerais dos preenchedores

Características	Ácido Hialurônico (AH)	Polil-lático (PLLA)	Hidroxiapatita de Cálcio (CaHa)
Origem/Composição	Polissacarídeo natural presente na matriz extracelular	Polímero sintético biodegradável	Microesferas de hidroxiapatita de cálcio em gel aquoso de carboximetilcelulose
Mecanismo de ação	Preenchimento imediato pela reposição de volume	Estímulo gradual da neocolagênese	Preenchimento imediato + estímulo de colágeno tipo I
Resultados	Imediatos	Gradativos (semanas a meses)	Imediatos e progressivos
Duração média	6 a 18 meses (varia com a reticulação e área de tratamento)	18 a 24 meses (resultados duradouros após estimulação)	12 a 18 meses
Áreas mais indicadas	Lábios, sulcos, olheiras, contorno facial, rinomodelação	Região malar, têmporas, mandíbula (áreas de sustentação e volumização)	Terço médio, mandíbula, têmporas (não indicado para áreas móveis, como lábios)
Vantagens	Biocompatível, reversível com hialuronidase, segurança estabelecida	Estímulo de colágeno natural, resultados duradouros, aspecto natural	Combina efeito imediato + bioestimulação, boa integração tecidual
Desvantagens	Reabsorção relativamente rápida, necessidade de manutenção	Necessita de múltiplas sessões, resultados não imediatos, risco de formação de nódulos se mal aplicado	Não é reversível, risco de nódulos/fibrose se aplicado incorretamente
Complicações possíveis	Edema, hematoma, infecção, nódulos, necrose por compressão/obstrução vascular	Nódulos subcutâneos, irregularidades, inflamação granulomatosa	Nódulos, necrose, calcificações, risco vascular em aplicações profundas
Reversibilidade	Sim (com hialuronidase)	Não	Não
Papel na harmonização	Excelente para áreas dinâmicas, ajustes finos e correções imediatas	Melhor em bioestimulação, sustentação e volumização gradual	Bom para estruturação, sustentação e rejuvenescimento associado

(Fonte: autoral, adaptada de Anvisa, 2024).

Os preenchedores faciais são substâncias injetáveis amplamente utilizadas nos procedimentos de harmonização orofacial, com o objetivo de corrigir assimetrias, repor volume, atenuar rugas e melhorar o contorno facial. A escolha do tipo de

preenchedor está diretamente relacionada à área anatômica a ser tratada, à profundidade da aplicação e ao resultado estético desejado. Dentre os materiais disponíveis, os preenchedores biodegradáveis, como o ácido hialurônico (AH), o ácido poli-L-láctico (PLLA) e a hidroxiapatita de cálcio (CaHa), destacam-se pela segurança, biocompatibilidade e reversibilidade, sendo amplamente utilizados em procedimentos minimamente invasivos (Fonseca; Martins, 2020).

O ácido hialurônico é uma molécula sintetizada pelo próprio organismo, presente na matriz extracelular da pele, responsável por manter sua hidratação e elasticidade. Enquanto preenchedor, ele está disponível em várias densidades e reticulação diferentes, permitindo assim uma aplicação estratégica em várias camadas da pele, atendendo os objetivos que vão desde a volumização até a hidratação de camadas mais superficial. A grande vantagem do AH segue sendo a possibilidade de reversão imediata por meio da enzima hialuronidase, o que o consagra como o produto de maior segurança no arsenal da estética. No entanto, mesmo com esse diferencial, a falta de adequação técnica pode desencadear complicações como edemas, formação de nódulos e, nos piores cenários, quadros de oclusão vascular (Martins *et al.*, 2021).

O PLLA, por sua vez, é um polímero sintético reabsorvível que atua indiretamente, cuja função principal é a bioestimulação indireta ao longo do tempo. Ao contrário do AH, o PLLA não promove preenchimento imediato, conseqüentemente, para observação de seus resultados estéticos é necessário um período de espera de algumas semanas ou meses, necessário para que a síntese do novo colágeno se estabeleça. Por isso, ele é indicado para áreas maiores e com maior grau de flacidez, exigindo planejamento em sessões escalonadas. A reconstituição do produto, a técnica de diluição e o local de aplicação são aspectos críticos para a segurança, visto que o uso inadequado pode levar à formação de granulomas ou reações inflamatórias persistentes (Santos, *et al.*, 2020).

A hidroxiapatita de cálcio é um material distinto, por ser composto por micropartículas suspensas em um gel carreador, isso confere a ela uma dupla funcionalidade, a de bioestimulação e o efeito de volumização imediata. Sua consistência mais robusta a torna especialmente indicada para injeções de planos profundos, como região mandibular, área malar e sulcos nasogenianos. O mérito diferencial da CaHa está na sua capacidade de ser estímulo para a formação de colágeno tipo 1, que ao longo do tempo, assegura maior firmeza ao tecido. No entanto, sua viscosidade intrínseca pode levar a probabilidade de eventos como obstruções vasculares. Por essa razão, torna-se imprescindível que o profissional domine integralmente às técnicas de aplicação e possua um conhecimento aprofundado das áreas anatômicas de risco voltadas para esse material (Honda; Kirschner; Angeletti, 2025).

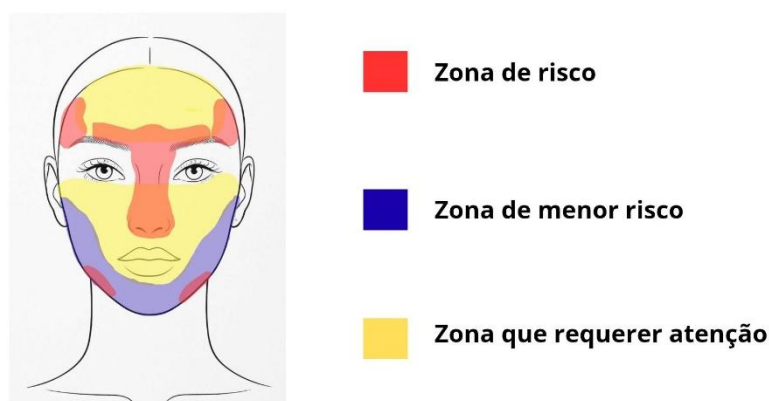
Alguns autores divergem quanto à superioridade clínica entre os preenchedores, considerando fatores como durabilidade, risco de intercorrências e adaptabilidade às características individuais dos pacientes. Enquanto o ácido hialurônico é valorizado por sua segurança e versatilidade, há defensores do uso do PLLA e da CaHa por seus efeitos bioestimuladores de colágeno e maior durabilidade dos resultados. Contudo, há críticas relevantes quanto à falta de padronização na escolha do preenchedor mais

adequado para cada região anatômica, bem como sobre a necessidade de maior preparo técnico para utilização dos materiais mais densos, como o PLLA e a CaHa (De Maio, 2021).

No contexto deste estudo, a compreensão das propriedades, indicações e riscos associados aos diferentes preenchedores é fundamental, uma vez que muitas intercorrências reportadas na prática clínica decorrem do uso inadequado do tipo de produto para determinada área facial. A escolha equivocada do material ou sua aplicação fora do plano anatômico correto pode gerar eventos adversos com impacto funcional e estético significativos, justificando a necessidade de abordagem criteriosa por parte dos profissionais da saúde estética (Clark; Pan; Barrett, 2023).

2.3 TÉCNICAS DE APLICAÇÃO DE PREENCHEDORES FACIAIS QUE MINIMIZAM RISCOS

O domínio das técnicas de aplicação dos preenchedores faciais é um dos pilares para que as práticas de harmonização facial sejam realizadas de forma segura e eficaz. O manuseio inadequado dessas substâncias pode ocasionar complicações graves, como nódulos, necrose tecidual, oclusões vasculares e até cegueira. Nesse contexto, surgem estratégias e protocolos técnicos que visam reduzir esses riscos, por meio da correta escolha do plano de aplicação, do instrumento utilizado e da adaptação individualizada às características anatômicas do paciente. O conhecimento das zonas de risco (figura 1) e da anatomia com um todo assegura um procedimento mais efetivo. A literatura especializada destaca uma série de abordagens que vêm sendo adotadas como medidas preventivas, entre elas o uso de cânulas, a técnica de microbolus, o mapeamento anatômico, a reposição gradual de volume, a aspiração prévia e a hidratação adequada do produto (Clark; Pan; Barrett, 2023).



(Figura 1- fonte autoral, adaptada de Hong, *et al.*, 2024).

A utilização de cânulas tem se estabelecido como uma das abordagens mais aconselhadas para as regiões faciais com maior risco vascular. Ao escolher uma ponta romba em vez de uma agulha afiada, diminui-se o dano aos tecidos e o risco de perfurar vasos sanguíneos, o que leva a uma aplicação mais controlada. No entanto, é fundamental ressaltar que essa técnica requer uma habilidade aprimorada do

profissional, uma vez que o percurso subcutâneo deve ser planejado levando em consideração a anatomia tridimensional da face e respeitando as características individuais de cada paciente. Pesquisas recentes sugerem que, quando disponível, o uso de cânula diminui em aproximadamente 77% o risco de oclusão vascular em comparação com a agulha (Murad *et al.*, 2020).

Outra técnica amplamente empregada é a de microbolus, que consiste na injeção de pequenos volumes do preenchedor em pontos estratégicos, evitando acúmulo excessivo de produto em áreas específicas. Essa abordagem é considerada mais segura por permitir maior controle da quantidade injetada e por facilitar a observação imediata de reações adversas, como empastamento ou alteração da coloração da pele. Estudos apontam que, além da segurança, o microbolus favorece um resultado mais natural e com menor risco de formação de nódulos (De Maio, 2021).

O mapeamento anatômico é uma etapa indispensável para qualquer aplicação de preenchedor. Ele envolve a avaliação detalhada das estruturas faciais do paciente, considerando variações individuais em relação a vasos, nervos e compartimentos de gordura. Essa análise prévia orienta não apenas a escolha do produto e da técnica, mas também a previsão de áreas de risco, permitindo ao profissional adaptar sua abordagem conforme o caso. Alguns autores destacam, no entanto, que ainda há lacunas na formação anatômica de muitos profissionais da estética, o que compromete a execução adequada do mapeamento (Jitaree *et al.*, 2021).

Uma prática técnica de relevância é a aspiração prévia à injeção, que consiste em manipular o êmbolo de forma retrátil com sutileza antes de depositar o produto, com o intuito de verificar se a agulha ou cânula se encontra em um vaso sanguíneo. Apesar de ser considerada uma medida de segurança adicional, há divergências na literatura sobre sua real eficácia, já que a ausência de refluxo não garante com absoluta certeza que a aplicação está fora da via vascular. Ainda assim, a aspiração associada a testes visuais e à sensibilidade do profissional continua sendo amplamente recomendada e utilizada (Wang, Huang, 2022).

Por fim, a hidratação correta do produto, especialmente no caso do ácido poli-L-láctico, é uma etapa crítica para a segurança da aplicação. A reconstituição inadequada pode resultar em partículas concentradas que aumentam o risco de granulomas e inflamações. O tempo de hidratação e o volume do diluente devem seguir protocolos específicos de cada fabricante, sendo necessário conhecimento técnico e responsabilidade na manipulação do material. A negligência nesse processo já foi identificada como causa direta de diversas intercorrências relatadas na literatura (Santos, *et al.*, 2020).

O estudo das técnicas de aplicação dos preenchedores, portanto, está diretamente vinculado ao objetivo desta pesquisa, que busca compreender as intercorrências relacionadas à harmonização facial. A aplicação segura depende não apenas do produto utilizado, mas sobretudo do conhecimento anatômico e da conduta profissional, fatores essenciais para reduzir os riscos e promover um cuidado estético responsável (Fonseca; Martins, 2020).

2.4 INTERCORRÊNCIAS DECORRENTES DA INJEÇÃO DE PREENCHEDORES

Embora a aplicação de preenchedores faciais seja considerada um procedimento minimamente invasivo e de baixo risco quando realizado corretamente, pode causar complicações clínicas relevantes, com efeitos funcionais e estéticos significativos. Na maioria das vezes, essas complicações são causadas pela injeção acidental do produto em estruturas vasculares, compressão mecânica de vasos ou aplicação inadequada, sendo classificadas como emergências médicas em procedimentos estéticos. Nesse contexto, entender os mecanismos fisiopatológicos dessas intercorrências e identificar as áreas anatômicas de maior risco são ações essenciais para sua prevenção e manejo imediato (Fonseca; Martins, 2020).

A necrose tecidual, que é o resultado da obstrução do fluxo sanguíneo devido à embolização ou compressão de vasos importantes, é uma das complicações mais temidas. Essa condição pode surgir de maneira silenciosa, com sinais iniciais como dor, palidez, livedo reticular e sensação de queimação local. Caso não seja prontamente reconhecida e tratada, a necrose pode evoluir para perda permanente de tecido, cicatrizes e infecção secundária. Regiões como a glabella, asa nasal e sulco nasolabial são especialmente vulneráveis a esse tipo de complicação devido à presença de vasos terminais e anastomoses limitadas (Hong, *et al.*, 2024).

A cegueira é considerada uma das piores consequências associadas aos preenchedores faciais e, embora rara, é uma realidade documentada na literatura científica. Esse quadro ocorre em caso de inoculação indesejada do composto em uma artéria facial que se comunica com a artéria oftálmica, provocando oclusão da artéria central da retina. O resultado é uma perda visual súbita e irreversível, frequentemente sem possibilidade de tratamento efetivo. Estudos demonstram que áreas como a glabella, dorso do nariz e região frontal são particularmente perigosas devido à proximidade com vasos que irrigam o globo ocular (Hung, 2021).

Outra intercorrência relevante é a embolia, que ocorre quando partículas do preenchedor migram pela corrente sanguínea e obstruem vasos em regiões distantes. Há divergências entre os autores quanto à incidência e gravidade dessas complicações, especialmente porque parte dos dados disponíveis provém de relatos de caso e não de estudos clínicos randomizados. Alguns pesquisadores argumentam que o risco é superestimado, desde que as técnicas corretas sejam respeitadas; outros reforçam que, independentemente da experiência do profissional, existe sempre um risco anatômico inerente, principalmente em regiões onde ramos arteriais superficiais são finos e variáveis entre os indivíduos (Samarendra, *et al.*, 2021).

As críticas mais recorrentes apontam a banalização dos procedimentos estéticos, onde profissionais sem a devida formação da estrutura humana anatômica adequada executam procedimentos, tornando isso um fator agravante para o aumento de intercorrências. Além disso, há limitação em protocolos padronizados de resposta imediata, o que compromete a atuação diante de emergências. A falta de preparo para identificar sinais precoces, como alterações de coloração ou dor desproporcional, muitas vezes resulta em tratamentos tardios e danos irreversíveis, o que reforça a importância da formação especializada e a atualização técnica contínua (Fakih-Gomez *et al.*, 2024).

A compreensão aprofundada dos mecanismos fisiopatológicos das complicações decorrentes dos preenchedores faciais se vincula diretamente à problemática central deste estudo. Ao mapear os principais riscos anatômicos e compreender os efeitos adversos dos produtos utilizados, é possível estabelecer parâmetros mais seguros de atuação profissional e contribuir para a minimização de danos aos pacientes submetidos à harmonização facial (Silva; Almeida; Souza, 2020).

2.5 TRATAMENTO DAS INTERCORRÊNCIAS

O tratamento das intercorrências decorrentes do uso de preenchedores faciais é um aspecto crítico da prática estética, exigindo conhecimento técnico, agilidade e preparo por parte dos profissionais envolvidos. Intervenções precoces podem evitar consequências graves, como necrose tecidual ou perda visual permanente, sendo imprescindível que o profissional esteja capacitado para reconhecer sinais precoces e iniciar imediatamente o protocolo terapêutico adequado. A escolha do tratamento se baseia no tipo de complicação gerada, no produto utilizado e na área anatômica acometida, exigindo domínio sobre as condutas clínicas e os modos de atuação das estratégias de cuidados (Fonseca; Martins, 2020).

A hialuronidase é considerada o agente de escolha no tratamento de intercorrências causadas por ácido hialurônico. Essa enzima pode degradar o AH de forma rápida, restaurando o fluxo vascular em casos de obstrução e reduzindo o risco de necrose. Seu uso é indicado especialmente em situações de isquemia tecidual, nódulos persistentes ou overcorrection, devendo ser aplicada em múltiplos pontos e em alta concentração, conforme recomendação dos protocolos atuais. A efetividade da hialuronidase está diretamente relacionada ao tempo de intervenção: quanto mais cedo for aplicada após a identificação da complicação, maiores as chances de reversão do quadro (Murray, *et al.*, 2021).

Em casos em que há inflamação associada, o uso de corticosteroides sistêmicos ou tópicos pode ser adotado com o objetivo de reduzir o processo inflamatório e prevenir a fibrose tecidual. Essa conduta é recomendada, por exemplo, em situações de edema tardio, reações imunológicas ou inflamações persistentes não infecciosas. Mesmo que sejam frequentemente usados, os corticosteroides exigem cuidado, pois seu uso indiscriminado pode ocultar sintomas de infecção e atrasar o diagnóstico de problemas mais sérios. Assim, sua recomendação deve ser baseada em uma avaliação clínica cuidadosa e personalizada. (Silva; Almeida, 2020).

Apesar da toxina botulínica não ser considerada um tratamento primário para intercorrências de preenchedores, seu uso pode ser complementar em situações específicas. Um exemplo disso é quando o paciente desenvolve assimetrias faciais após a aplicação de volumizadores, a toxina pode ser empregada com o intuito de readquirir o tônus muscular e, assim, restabelecer o equilíbrio estético.

Contudo, a eficácia dessa abordagem permanece controversa na literatura, visto que grande parte dos resultados indesejados é atribuída à técnica incorreta ou à seleção inadequada do produto, e não a um desequilíbrio muscular subjacente. Pesquisas

recentes apontam que a combinação de preenchedores e toxina exige elevado domínio técnico, e que profissionais com formação defasada demonstram maior incidência de assimetrias e outras complicações (Steenen *et al.*, 2022). (Lai, 2022).

Em se tratando de complicações infecciosas, a antibioticoterapia se faz necessária. A escolha do antibiótico deve considerar a flora bacteriana predominante da região facial, sendo geralmente indicada a utilização de antibióticos de amplo espectro, como a associação de amoxicilina com clavulanato ou a clindamicina. A via de administração pode ser oral ou intravenosa, a depender da gravidade do quadro. A literatura ressalta que infecções tardias, especialmente aquelas que se apresentam como biofilmes, são de difícil resolução e podem exigir drenagem cirúrgica ou uso prolongado de antimicrobianos, o que reforça a importância da assepsia rigorosa durante os procedimentos (Souza, *et al.*, 2020).

Os protocolos emergenciais para oclusões vasculares são considerados os mais desafiadores dentro da estética injetável. Envolve, em geral, o uso imediato de hialuronidase, compressas mornas, massagem vigorosa na região afetada, aspiração do produto (quando possível) e prescrição de antiagregantes plaquetários, como o AAS, além de corticosteroides. Em situações extremas, recomenda-se encaminhamento imediato para atendimento hospitalar especializado, sobretudo nos casos que envolvem estruturas visuais ou neurológicas. Apesar da existência de protocolos padronizados, muitos profissionais relatam insegurança em executá-los, evidenciando uma lacuna na formação prática voltada para situações de urgência (Clark; Pan; Barrett, 2023).

A diversidade de estratégias terapêuticas para o manejo de intercorrências reforça a complexidade do tema e sua estreita relação com a proposta central desta pesquisa. O desconhecimento sobre os recursos disponíveis e a hesitação no momento da decisão clínica estão entre os principais fatores que agravam as consequências das complicações, reiterando a importância de capacitação contínua e domínio técnico dos profissionais que atuam com preenchedores faciais (Fonseca; Martins, 2020).

3 METODOLOGIA

Este trabalho foi desenvolvido como uma revisão bibliográfica, de natureza básica, com abordagem qualitativa e caráter exploratório, tendo como finalidade reunir, analisar e discutir informações acerca das principais intercorrências e efeitos adversos associados ao uso de preenchedores faciais.

A coleta dos dados foi realizada através de buscas, de publicações científicas em periódicos e artigos de autores de referência na área, seguida de leitura crítica dos títulos e resumos para seleção do material relevante. Como critérios de inclusão, consideraram-se estudos publicados entre 2020 e 2025, redigidos nos idiomas português, inglês e espanhol, e disponíveis nas bases de dados SciELO, PubMed, BVS, Wiley Library e Google Acadêmico. Foram excluídos artigos cujo foco principal

não abordasse as intercorrências relacionadas aos preenchedores faciais, bem como aqueles que apresentassem dados insuficientes para a análise proposta.

Por se tratar de uma pesquisa bibliográfica, não houve necessidade de ser submetido ao Comitê de Ética em Pesquisa (CEP), conforme determina a Resolução nº 510/2016 do Conselho Nacional de Saúde (CNS).

4 RESULTADOS E DISCUSSÃO

A partir da busca com os descritores relacionados a “ácido hialurônico”, “hidroxiapatita de cálcio”, “ácido poli-L-láctico” e “complicações em preenchimentos faciais”, nas versões português e inglês, foram encontrados aproximadamente 1.890 trabalhos nas bases de dados PubMed, Web of Science, SciELO, BVS e Google acadêmico. Após a análise com base nos critérios de inclusão e exclusão, foram selecionados 10 artigos para compor esta discussão.

Tabela 2 – Resultados de pesquisas sobre segurança e intercorrências em preenchimentos faciais

N	Título/ autores	Ano	Base de dados	Resultados relevantes
1	Complicações vasculares dos preenchimentos faciais com ácido hialurônico: confecção de protocolo de prevenção e tratamento Daher, J. C., <i>et al.</i>	2020	SciELO (<i>Arquivos Brasileiros de Oftalmologia</i>)	Descreve complicações vasculares associadas a AH (isquemia, necrose) e propõe um protocolo de prevenção e tratamento. Recomenda checklist e materiais para intervenção precoce.
2	Nasal reshaping with hyaluronic acid: technique, risks and benefits. Frisina, A. C., <i>et al.</i>	2021	SciELO (<i>Rev. Bras. Cir. Plástica</i>)	Rinomodelação com AH, indicações, volumes usuais e complicações mais comum. nenhum evento grave observado no relato. Enfatiza injeção profunda, uso de cânula e medidas de segurança para reduzir risco de isquemia/necrose. Afirma que maior número de preenchimento, maior número de intercorrências associadas.
3	Efficacy and Safety of Poly-L-Lactic Acid for Correction of Midfacial Volume	2025	PubMed/ Wiley Library	Ensaio clínico com 331 pacientes comparando PLLA vs AH. Resultou que PLLA teve eficácia maior para determinados sinais e volume.

	Loss and Contour Defects: A Prospective, Multicenter... Zhang Y., <i>et al.</i>			Houve uma incidência ligeiramente maior de reações no local da injeção no grupo PLLA, que foram resolvidas em 1 a 3 dias.
4	A Retrospective Analysis of Safety in Participants Treated with a Hybrid Hyaluronic Acid and Calcium Hydroxyapatite Filler. Braz, A., <i>et al.</i>	2024	PubMed	Estudo com 403 participantes, avaliando eventos adversos com uso de preenchedor híbrido HA/CaHA. Apresenta complicações em produtos combinados, porém a grande maioria com baixa gravidade.
5	Review of the Adverse Effects Associated with Dermal Filler Treatments: Part I – Nodules, Granuloma, and Migration. Hong, G.-W., <i>et al.</i>	2024	MDPI (Diagnostics)	Nódulos tardios e granulomas mais comuns; AH: edema persistente; PLLA: granuloma; CaHA: migração; incidência grave até 0,1%.
6	Complications of collagen biostimulators in Brazil: Description of products, treatments, and evolution of 55 cases. Lanhez M., <i>et al.</i>	2024	PubMed	Estudo de 55 casos de complicações com biostimuladores (PLLA, CaHA, PCL) no Brasil. PLLA demonstrou maior incidência. Nódulos foram o tipo clínico mais comum (~89,1%), muitos casos tardios (>1 mês, 60%).
7	Complicações e lesões orais associadas ao preenchimento labial com ácido hialurônico. Soares de Souza A., <i>et al.</i>	2024	PubMed	Eventos adversos mais raramente documentados incluem, edema, dor local, equimoses, nódulos e assimetrias. Embora a maioria dessas ocorrências ser de natureza leve e transitória, constatou-se que a aplicação de técnicas deficientes e o conhecimento anatômico insuficiente exacerbaram o risco. Tais falhas foram associadas a uma maior incidência de eventos

				persistentes, como nódulos duradouros e inflamações restritas à área de injeção
8	Clinical Evaluation of an Innovative CaHA Bio-Stimulator in Facial Rejuvenation: 1-Year Follow-Up. Petrone, G., <i>et al.</i>	2025	PubMed	Estudo avaliando o CaHa demonstrou eficácia e diz ser seguro pois os eventos adversos relatados foram em sua maioria transitórios e leves como eritema, edema e sensibilidade.
9	Risk Factor Analysis for Vascular Occlusions After Dermal Filler Injections: A Systematic Review and Meta-Analysis. Chakhachiro A. & Waseem M.	2025	PubMed	Revisão sistemática e meta-análise de casos de oclusão vascular após preenchimentos dérmicos. O ácido hialurônico (AH) foi o agente mais frequentemente associado a eventos isquêmicos, principalmente em áreas de alta vascularização (nariz e glabella). O estudo destacou fatores de risco como a profundidade inadequada da injeção, volume excessivo e falta de experiência do profissional.
10	Comparação dos bioestimuladores de colágeno ácido poli-L-láctico (PLLA) e ácido hialurônico (AH) na estética facial de pacientes jovens. Lima, J. M. P. de; Avelino, B. da S. S.	2025	Revista Foco/ Google acadêmico	PLLA mostrou resposta colagênica mais duradoura; AH apresentou recuperação mais rápida; eventos adversos em 5,2% dos casos (edema leve e dor local).

(Fonte Autoral)

Para a composição da tabela utilizou-se 10 artigos, dos selecionados, 1 artigo foi publicado em 2020, 1 artigos em 2021, 1 artigos em 2023, 4 artigos em 2024 e 3 artigos em 2025. Considerando que aproximadamente 70% foram publicados nos últimos dois anos, evidencia-se a crescente relevância do tema e o aumento das pesquisas direcionadas às complicações associadas a preenchedores faciais.

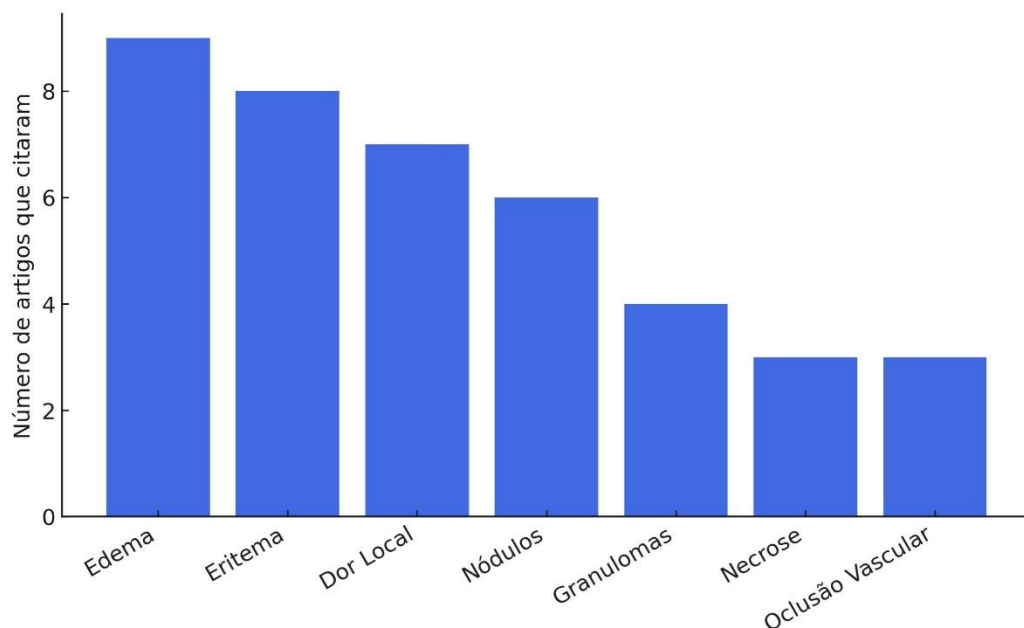
Quanto às bases de dados, 7 artigos estavam disponíveis no PubMed, 1 na MDPI, e 2 na SciELO.

Foram analisados, entre os artigos incluídos, 3 revisões de literatura, 4 estudos clínicos e 3 relatos de caso, demonstrando diversidade metodológica e contribuindo para compreender a segurança, eficácia e potenciais intercorrências relacionadas ao uso de preenchedores.

A análise dos dez artigos selecionados nesta revisão evidenciou uma ampla concordância, principalmente entre Frisina *et al.*, (2021) e Soares de Souza, *et al.*, (2024) quanto à importância do conhecimento anatômico e técnico na prevenção das intercorrências associadas aos preenchimentos faciais. Embora os preenchedores sejam considerados seguros e eficazes, os estudos de Chakhachiro, Wassem (2025) apontam que o risco de complicações ainda persiste, especialmente quando as técnicas são aplicadas de forma inadequada ou sem domínio anatômico detalhado.

Os artigos de Petrone, *et al.*, (2025) e Lima, Avelino (2025). mostra as intercorrências mais citadas, sendo: edema, equimoses, dor e hematomas, que foram classificados como eventos leves e esperados, frequentemente relacionados à resposta inflamatória local e à ruptura capilar durante a injeção. Esses achados estão em consonância com os estudos de Braz *et al.*, (2024) e Soares de Souza *et al.*, (2024), que relatam que tais efeitos adversos costumam ser autolimitados e não comprometem o resultado estético final. Em contrapartida, complicações mais severas, como isquemia, necrose tecidual e nódulos persistentes, foram descritas em praticamente todos os estudos, demonstrando a necessidade de preparo técnico e de intervenção imediata diante de sinais clínicos suspeitos.

Gráfico 1 – Frequência das principais intercorrências relatadas nos estudos da tabela sobre preenchimentos



(Fonte autoral)

As pesquisas de Daher *et al.*, (2020) e Chakhachiro, Waseem (2025) convergem ao destacar o AH como preenchedor mais associado a eventos vasculares adversos.

Essa prevalência é notável, sobretudo em áreas anatômicas vasculares mais complexa e de maior risco, como a glabella e o dorso nasal. Os estudos também demonstraram que, mesmo em um período extenso de cinco anos, o AH mantém sua posição de liderança na preferência dos pacientes e quanto dos profissionais. No que tange à literatura recente, ela enfatiza a importância de protocolos rigorosos de prevenção e de manejo de emergência. Nesse contexto a hialuronidase é reafirmada como o tratamento de primeira linha para a reversão de oclusão vasculares induzidas pelo AH, sendo crucial o reconhecimento imediato de sinais como palidez, dor aguda e livedo.

No caso dos bioestimuladores de colágeno, como o PLLA e CaHA, demonstram características diferentes nas intercorrências. Lanhez *et al.*, (2024) relataram alta incidência de nódulos tardios em aplicações de PLLA, enquanto Hong *et al.*, (2024) observaram a presença de granulomas e migração do produto em alguns casos. Por outro lado, estudos como os de Petrone *et al.*, (2025) e Lima & Avelino (2025) demonstraram que, quando aplicados com diluição e técnica corretas, esses materiais exibem um perfil de segurança satisfatório, com apenas edema leve e dor transitória relatados em pequena porcentagem dos pacientes.

Petrone *et al.*, (2025). Analisou o CaHA, e diz que de modo geral, os bioestimuladores a base desse componente apresentou um desempenho seguro e previsível, sendo associado a principalmente efeitos leves e de curta duração, como edema e eritema, e confirmou a durabilidade do resultado após 1 ano de procedimento, onde 75% dos pacientes relataram melhora. Além disso, os estudos recentes de Braz *et al.*, (2024) exploraram o uso combinado de CaHA e AH, sugerindo que essa associação pode otimizar os resultados estéticos, já que ele possui um perfil bioestimulador e preenchedor no mesmo produto, e sem aumentar o risco de intercorrências, desde que aplicada por profissionais competentes.

De forma complementar, Frisina *et al.*, (2021) destacaram que o número de complicações tende a crescer proporcionalmente à quantidade de preenchimentos realizados e à falta de precisão técnica. Isso reforça o consenso entre os autores Daher *et al.*, (2020) e Hong *et al.*, (2024), de que a formação contínua e o domínio anatômico tridimensional da face são fatores decisivos para evitar complicações graves e garantir resultados previsíveis.

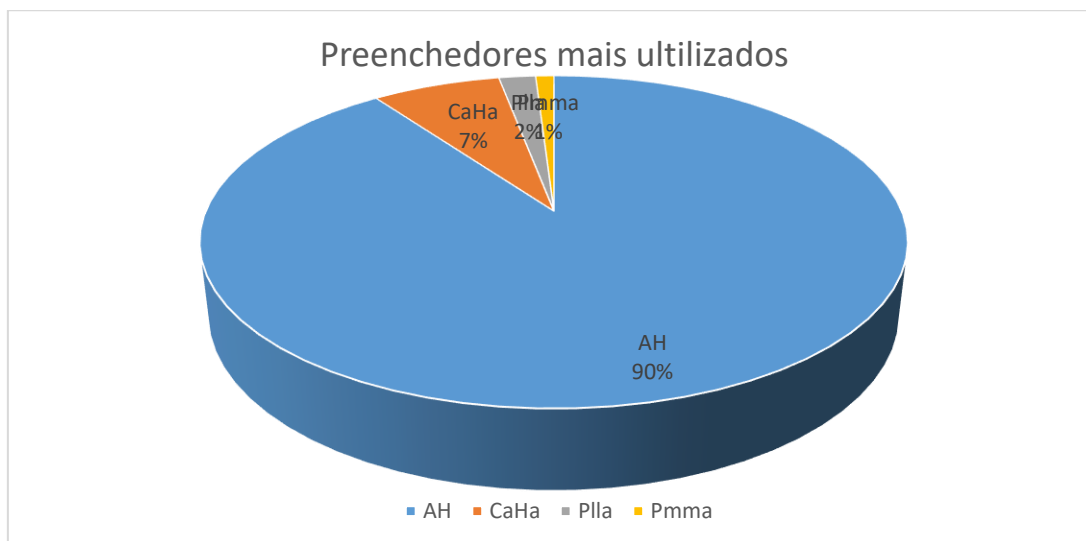
Em síntese, todos os autores citam que os preenchedores faciais permanecem como ferramentas seguras e eficazes no rejuvenescimento e na harmonização orofacial, desde que aplicados por profissionais capacitados e com conhecimento aprofundado da anatomia facial. Zhang, *et al.*, (2025) e Hong *et al.*, (2024), complementam que, embora as complicações graves sejam raras, sua ocorrência reforça a importância do diagnóstico rápido e do manejo imediato, garantindo não apenas a segurança do procedimento, mas também a satisfação e o bem-estar do paciente.

Vários autores desse estudo convergem na defesa do uso de hialuronidase, em destaque fica Daher *et al.*, (2020), Frisina *et al.*, (2021), onde segue sendo o tratamento de primeira escolha em casos de obstrução vascular causada por ácido hialurônico, reforçando o protocolo de ação imediata e acompanhamento rigoroso. Além disso, De Almeida *et al.*, (2023) e Monteiro *et al.*, (2024) reforçam a necessidade de capacitação constante dos profissionais, uma vez que o número crescente de

intercorrências está diretamente relacionado à banalização dos procedimentos e à realização por indivíduos sem formação adequada.

Em resumo, os dez artigos analisados corroboram uma perspectiva compartilhada: o preenchimento facial é um procedimento seguro e eficiente quando realizado por profissionais qualificados, que possuem conhecimento sobre anatomia, características dos produtos e protocolos de reversão. Entretanto, até mesmo as intercorrências leves, como hematomas e edemas, requerem atenção e registro, pois sinalizam a necessidade de melhorar as técnicas e personalizar os procedimentos.

Um estudo feito por Hashemloo, Milanifard (2025), cita o AH como um dos materiais dérmicos temporários de maior prevalência, muito por sua segurança, eficácia e versatilidade, isso corresponde a aproximadamente 85-90% dos procedimentos realizados no mundo. no entanto, também se torna o preenchedor mais susceptível a ocasionar intercorrências e isso muito está associada à sua reticulação e manuseio. PLLA e CaHa, compensatoriamente, representam cerca de 2% e 7%, ambos não possuem reversão, o que torna alto o peso sobre a decisão por parte do profissional da área estética, haja vista que a maior parte dos eventos adversos é atribuída à uma deficiência ou inadequação técnica.



(Fonte autoral adaptada de hashemloo, Milanifard, 2025).

A escolha do produto depende do tratamento e resultados esperados: o AH é preferido em áreas mais flexíveis (lábios, região periorbital); CaHA e PLLA são mais utilizados para volumização, em um plano mais profundo da pele (malar, mandíbula). Estudos de mercado apontam que cerca de dois terços dos especialistas em estética preferem combinar distintos preenchedores faciais durante os procedimentos para melhores resultados, bem como a pesquisa de Braz *et al.*, (2024), também cita. (Hashemloo, Milanifard, 2025).

5 CONSIDERAÇÕES FINAIS

A presente revisão de literatura permitiu compreender que os preenchedores faciais permanecem como ferramentas seguras e eficazes no rejuvenescimento e na harmonização orofacial, desde que aplicados de maneira adequada e por profissionais devidamente habilitados. Os estudos analisados evidenciam que a maioria das intercorrências relatadas está associada à aplicação incorreta e muitas vezes com uso de agulhas, ao desconhecimento anatômico e à ausência de capacitação técnica dos aplicadores.

As intercorrências mais frequentemente relatadas, incluem edema, hematomas, nódulos, granulomas e mais gravemente a oclusão vascular. Apesar da existência de tais eventos adversos, as pesquisas indicam que uma baixa porcentagem das complicações observadas necessitou de intervenção profissional. Quando o manejo se fez necessário, os casos geralmente obtiveram o tratamento adequado.

Em específico, a hialuronidase é para o AH, amplamente reconhecida como o tratamento de primeira linha para a reversão de eventos adversos, com importância crítica no tratamento de oclusões vasculares, que também predisa ser rápido e assertivo. Embora originalmente desenvolvida para o AH, a hialuronidase também demonstrou um quadro favorável de reversão para CaHa, já o Plla segue sem a opção de tratamento reversível disponível. Em face do exposto, conclui-se que a segurança na execução dos procedimentos de preenchimento faciais transcenda a mera qualidade do produto, a competência técnica e o rigor ético do profissional é de maior valia. A população desenfreada desses tratamentos, aliada à sua execução por indivíduos sem a devida formação, não só impõe riscos consideráveis à saúde do paciente, mas também compromete a confiabilidade do setor estético. Dessa forma, evidencia a urgência em estabelecer diretrizes regulatórias e educacionais mais robustas, capazes de reforçar a responsabilidade técnica, acima de tudo, garantir o compromisso inegociável com a segurança daqueles que buscam intervenções estéticas.

Assim, é sugestivo que os futuros estudos aprofundem a investigação, a respeito do manejo e de protocolos padronizados para reverter intercorrências, bem como sobre a eficácia comparativa entre diferentes tipos de preenchedores e suas possibilidades de associação, mantendo assim os estudos sempre atualizados.

REFERÊNCIAS

AGÊNCIA NACIONAL DE VIGILÂNCIA SANITÁRIA (ANVISA). **Regulamentação de preenchedores dérmicos: segurança e eficácia**. Normas e requisitos técnicos. Brasília, DF: Anvisa, 2024.

ALAM, M. *et al.* Rates of Vascular Occlusion Associated With Using Needles vs Cannulas for Filler Injection. **JAMA Dermatology**, v. 157, n. 2, p. 174–180, 2021. Disponível em: <https://pubmed.ncbi.nlm.nih.gov/33377939/>. Acesso em: 01 nov. 2025.

- BARONE, M.; SALZILLO, R.; PERSICHETTI, P. Facial aging: a comprehensive review of the literature. **Aesthetic Plastic Surgery**, v. 47, n. 1, p. 1-10, 2023.
- BRAZ, A. *et al.* A retrospective analysis of safety in participants treated with a hybrid hyaluronic acid and calcium hydroxyapatite filler. **Plastic and Reconstructive Surgery Global Open**, v. 12, n. 2, p. e5622, 2024. Disponível em: <https://doi.org/10.1097/GOX.0000000000005622>. Acesso em: 06 out. 2025.
- CHAKHACHIRO, A.; WASEEM, M. Risk Factor Analysis for Vascular Occlusions After Dermal Filler Injections: A Systematic Review and Meta-Analysis. **Cureus**, v. 17, n. 4, p. e82800, 2025. Disponível em: <https://doi.org/10.7759/cureus.82800>. Acesso em: 7 out. 2025.
- CLARK, C. P.; PAN, B. S.; BARRETT, D. M. Complications of facial fillers: prevention and management. **Facial Plastic Surgery Clinics of North America**, v. 31, n. 4, p. 581-594, 2023.
- CLARK, N. W.; PAN, D. R.; BARRETT, D. M. Facial fillers: relevant anatomy, injection techniques, and complications. **World Journal of Otorhinolaryngology-Head and Neck Surgery**, v. 9, n. 3, p. 227-235, 2023.
- DAHER, J. C. *et al.* Vascular complications from facial fillers with hyaluronic acid: preparation of a prevention and treatment protocol. **Revista Brasileira de Cirurgia Plástica**, São Paulo, v. 35, n. 1, p. 12-20, 2020. Disponível em: <https://doi.org/10.5935/2177-1235.2020RBCP0002>. Acesso em: 06 out. 2025.
- DE ALMEIDA, A. T. *et al.* Complications of hyaluronic acid fillers: a literature review. **Journal of Cosmetic Dermatology**, v. 22, n. 5, p. 1435-1445, 2023.
- DE MAIO, M. MD Codes™: a methodological approach to facial aesthetic treatment with injectable hyaluronic acid fillers. **Aesthetic Plastic Surgery**, v. 45, p. 690-709, 2021. Disponível em: <https://doi.org/10.1007/s00266-020-01762-7>. Acesso em: 30 mar. 2025.
- DE MAIO, M. **The MD Codes™**: a methodological approach to facial aesthetics. São Paulo: Santos, 2021.
- FAKIH-GOMEZ, N. *et al.* Complications of dermal fillers: a review of the literature. **Dermatologic Surgery**, v. 50, n. 1, p. 1-10, 2024.
- FONSECA, C. C.; MARTINS, M. A. Estudo das complicações e medidas preventivas no uso de preenchedores faciais. **Jornal de Dermatologia Estética**, v. 33, n. 1, p. 10-18, 2020.
- FONSECA, G. G.; MARTINS, P. S. Preenchedores faciais: uma revisão sobre tipos, técnicas e complicações. **Surgical & Cosmetic Dermatology**, v. 12, n. 2, p. 125-136, 2020.
- FRISINA, A. *et al.* Nasal reshaping with hyaluronic acid: technique, risks and benefits. **Revista Brasileira de Cirurgia Plástica**, São Paulo, v. 36, n. 3, p. 210-218, 2021. Disponível em: <https://doi.org/10.5935/2177-1235.2021RBCP0020>. Acesso em: 06 out. 2025.

HASHEMLOO, A.; MILANIFARD, M. Dermal Fillers: Types, Indications, and Complications. **Journal of Advanced in Medicinal, Pharmaceutical and Biomedical Research**, v. 1, n. 6, p. 161-170, 2025.

HONDA, A. P.; KIRSCHNER, R.; ANGELETTI, P. Bioestimuladores de colágeno: Estudo comparativo entre hidroxiapatita de cálcio x ácido poli-L-láctico. **E-Acadêmica**, [S. l.], v. 6, n. 2, p. e1062647, 2025. DOI: 10.52076/eacad-v6i2.647. Disponível em: <https://mail.eacademica.org/eacademica/article/view/647>. Acesso em: 31 out. 2025.

HONG, G.-W. *et al.* Review of the adverse effects associated with dermal filler treatments: part I – nodules, granuloma, and migration. **Diagnostics**, v. 14, n. 15, p. 1640, 2024. Disponível em: <https://doi.org/10.3390/diagnostics14151640>. Acesso em: 06 out. 2025.

HUNG, C.-C. Vision loss after facial filler injection: a systematic review. **Aesthetic Surgery Journal**, v. 41, n. 10, p. 1195-1204, 2021.

JITAREE, B. *et al.* Clinical implications of the arterial supplies and their anastomotic territories in the nasolabial region for avoiding arterial complications during soft tissue filler injection. **Clinical Anatomy**, v. 34, n. 4, p. 581–589, 2021.

LAI, W. Y. The role of botulinum toxin in the management of filler complications. **Dermatologic Surgery**, v. 48, n. 1, p. 115-116, 2022.

LANHEZ, M. *et al.* Complicações dos bioestimuladores de colágeno no Brasil: descrição dos produtos, tratamentos e evolução de 55 casos. **Journal of Cosmetic Dermatology**, v. 23, p. 2829–2835, 2024. Disponível em: <https://doi.org/10.1111/jocd.16343>. Acesso em: 06 out. 2025.

LIMA, J. M. P. de; AVELINO, B. da S. S. Comparação dos bioestimuladores de colágeno ácido poli-L-láctico (PLLA) e ácido hialurônico (AH) na estética facial de pacientes jovens. **Revista Foco**, 2025. Disponível em: <https://ojs.focopublicacoes.com.br/foco/article/view/8414>. Acesso em: 17 out. 2025.

MARTINS, G. F. *et al.* Aplicações clínicas do ácido hialurônico no rejuvenescimento facial: uma revisão sistemática. **Revista Brasileira de Cirurgia Estética**, v. 36, n. 2, p. 89-95, 2021.

MARTINS, P. *et al.* Preenchedores faciais: uma revisão. **Revista Brasileira de Cirurgia Plástica**, v. 36, n. 1, p. 99-106, 2021.

MONTEIRO, E. O. *et al.* Complications of dermal fillers: a review. **Journal of Cutaneous and Aesthetic Surgery**, v. 17, n. 1, p. 1-8, 2024.

MURRAY, G. *et al.* Preventing and treating vascular complications of fillers: a review of the literature. **Journal of Clinical and Aesthetic Dermatology**, v. 13, n. 9, p. 31-38, 2021.

PETRONE, G. *et al.* Clinical evaluation of an innovative CaHA bio-stimulator in facial rejuvenation: 1-year follow-up. **Journal of Cosmetic Dermatology**, v. 24, n. 2, p.

540–548, 2025. Disponível em: <https://doi.org/10.1111/jocd.70210>. Acesso em: 06 out. 2025.

SAMARENDRA, P. *et al.* Vascular complications of dermal fillers: a literature review. **Indian Journal of Plastic Surgery**, v. 54, n. 3, p. 385-393, 2021.

SANTOS, A. L. *et al.* Efeitos do PLLA no tratamento da flacidez facial: um estudo prospectivo. **Jornal de Dermatologia e Cirurgia Estética**, v. 39, n. 1, p. 25-30, 2020.

SANTOS, V. N. *et al.* Preenchedores faciais: uma revisão sobre os tipos e suas complicações. **Revista Eletrônica Acervo Saúde**, n. 57, p. e4521, 2020.

SILVA, A. B.; ALMEIDA, J. R.; SOUZA, C. S. Complicações de preenchedores faciais: uma revisão de literatura. **Revista Brasileira de Odontologia**, v. 77, p. e1789, 2020.

SOARES DE SOUZA, A. *et al.* Complicações e lesões orais associadas ao preenchimento labial com ácido hialurônico. **Revista da Faculdade de Odontologia de Porto Alegre**, v. 65, 2024. Disponível em: <https://seer.ufrgs.br/index.php/RevistadaFaculdadeOdontologia/article/view/136881>. Acesso em: 15 out. 2025.

STEENEN, S. A. *et al.* Botulinum toxin for the management of filler-induced complications: a systematic review. **Dermatologic Surgery**, v. 48, n. 1, p. 108-114, 2022.

WANG, Y.-H.; HUANG, Y.-L. A aspiração prévia à injeção de preenchimento é benéfica na prevenção de eventos adversos vasculares inadvertidos? **Aesthetic Surgery Journal**, v. 42, n. 6, p. NP434–NP436, 2022.

ZHANG, Y. *et al.* Efficacy and safety of poly-L-lactic acid for correction of midfacial volume loss and contour defects: a prospective, multicenter, randomized, parallel-controlled, evaluator-blinded, superiority trial. **Journal of Cosmetic Dermatology**, v. 24, n. 7, p. e70230, 2025. Disponível em: <https://doi.org/10.1111/jocd.70230>. Acesso em: 06 out. 2025.